Победа над болью

the Wand® STA Single Tooth Anesthesia®

Тест-драйв
www.medenta.ru

CompuDent STA™ Single Tooth Anesthesia

MILESTONE SCIENTIFIC

sta.medenta.ru

DENTISTRY TODAY TOP 100 PRODUCTS 2008

MEDICAL DESIGN EXCELLENCE AWARDS 2008 WINNER

Dental Products Report 100 2008 PRODUCT of DISTINCTION

dental townie choice awards 2008

Гарантия 2 года

РУ №-ФСЗ 2009/05509 от 12.11.2009

РУ №-ФСЗ 2009/05510 от 12.11.2009

Реклама

№ 82 (4) 2022

КАФЕДРА Cathedra

СТОМАТОЛОГИЧЕСКОЕ ОБРАЗОВАНИЕ

CATHEDRA-MAG.RU CATHEDRA-MAG.RU CATHEDRA-MAG.RU

МГМСУ

КАФЕДРА Cathedra
СТОМАТОЛОГИЧЕСКОЕ ОБРАЗОВАНИЕ
№ 82 (4) 2022
Выходит с февраля 2002 г.

Фото на 1-ой обложке: photogenica.ru

Уважаемые читатели, коллеги!

В рамках векового юбилея ММСИ–МГМСУ прошли конференции, симпозиумы, конгрессы, форумы, мастер-классы, чемпионаты по клинической медицине и стоматологии, заседания академических советов, масштабные мероприятия в области науки, образования и практики.

В год 100-летия университета его деятельность признана Минобрнауки РФ самой эффективной среди всех высших учебных заведений страны. МГМСУ вошёл в Премьер-лигу, заняв первое место среди медицинских и фармацевтических вузов, и второе – среди 1208 организаций высшего образования.

Юбилейный марафон – 2022 завершился заседанием Ученого совета в Центральном академическом театре Российской Армии под председательством ректора МГМСУ, академика РАН, профессора, О.О. Янушевича. В мероприятии также участвовали министр здравоохранения РФ М.А. Мурашко, представители академического сообщества из разных регионов страны. Сотрудники университета и ветераны вуза получили правительственные награды.

В этом номере журнала вы, как всегда, найдете аналитические исследовательские статьи, отражающие современные технологии диагностики, лечения и профилактики. практические советы профессионалов, современные наработки по опыту преподавания.

Один из материалов посвящен итогам международного конгресса ADEE. Мы также представим отчет о I Всероссийском чемпионате эндодонтического мастерства среди ординаторов и аспирантов стоматологических факультетов российских медицинских вузов «СФЕРА: Кариес-Эндо». Это новый практико-ориентированный проект кафедры кариесологии и эндодонтии МГМСУ.

В новом 2023 году желаем вам мирного неба, крепкого здоровья, счастья и удачи, любви и добра!

С уважением, главный редактор журнала «Cathedra – Кафедра. Стоматологическое образование», декан стоматологического факультета МГМСУ, доктор медицинских наук, профессор А.В. Митронин

ОСНОВАТЕЛЬ ЖУРНАЛА
Барер Гарри Михайлович, заслуженный деятель науки РФ, д. м. н., профессор
УЧРЕДИТЕЛИ
МГМСУ им. А. И. Евдокимова Минздрава РФ
Директор **Овсепян А. П.**
ГЛАВНЫЙ РЕДАКТОР
Митронин Александр Валентинович, декан стоматологического факультета, зав. кафедрой кариесологии и эндодонтии, заслуженный врач РФ, д. м. н., профессор (Москва, МГМСУ)
Михайловская Наталия Андреевна, заместитель главного редактора
РЕДАКЦИОННАЯ КОЛЛЕГИЯ
Арутюнов С. Д., зав. кафедрой цифровой стоматологии, заслуженный деятель науки РФ, заслуженный врач РФ, д. м. н., профессор (Москва, МГМСУ)
Верткин А. Л., зав. кафедрой терапии, клинической фармакологии и скорой медицинской помощи, заслуженный деятель науки РФ, д. м. н., профессор (Москва, МГМСУ)
Гуревич К. Г., зав. кафедрой ЮНЕСКО «Здоровый образ жизни – залог успешного развития», д. м. н., профессор (Москва, МГМСУ)
Дробышев А. Ю., зав. кафедрой челюстно-лицевой и пластической хирургии, заслуженный врач РФ, д. м. н., профессор (Москва, МГМСУ)
Кисельникова Л. П., зав. кафедрой детской стоматологии, зам. главного внештатного специалиста-стоматолога – главный детский стоматолог Департамента здравоохранения Москвы, д. м. н., профессор (Москва, МГМСУ)
Маев И. В., академик РАН, зав. кафедрой пропедевтики внутренних болезней и гастроэнтерологии, д. м. н., профессор (Москва, МГМСУ)
Крихели Н. И., проректор, зав. кафедрой клинической стоматологии, заслуженный врач РФ, д. м. н., профессор (Москва, МГМСУ)
Персин Л. С., член-корреспондент РАН, зав. кафедрой ортодонтии, д. м. н., профессор (Москва, МГМСУ)
Рабинович С. А., зав. кафедрой обезболивания в стоматологии, заслуженный врач РФ, д. м. н., профессор (Москва, МГМСУ)
Царев В. Н., зав. кафедрой микробиологии, вирусологии, иммунологии, директор НИМСИ, заслуженный работник высшей школы РФ, д. м. н., профессор (Москва, МГМСУ)
Ющук Н. Д., академик РАН, президент МГМСУ, профессор кафедры инфекционных болезней, д. м. н., профессор (Москва, МГМСУ)
Янушевич О. О., академик РАН, ректор МГМСУ, зав. кафедрой пародонтологии, главный внештатный специалист-стоматолог Минздрава РФ, заслуженный врач РФ, д. м. н., профессор (Москва, МГМСУ)
РЕДАКЦИОННЫЙ СОВЕТ
Балмасова И. П., зав. лабораторией патогенеза и методов лечения инфекционных заболеваний НИМСИ, профессор кафедры инфекционных болезней и эпидемиологии, д. м. н. (Москва, МГМСУ)
Глиненко В. М., зав. кафедрой общей гигиены, д. м. н., профессор (Москва, МГМСУ)
Давыдов Б. Н., член-корреспондент РАН, профессор кафедры стоматологии детского возраста, д. м. н. (Тверь, ТГМА)
Ибрагимов Т. И., заслуженный врач Республики Дагестан, профессор кафедры пропедевтики ортопедической стоматологии МГМСУ, д. м. н. (Москва, МГМСУ)
Ипполитов Е. В., ведущий научный сотрудник лаборатории молекулярно-биологических исследований НИМСИ, профессор кафедры микробиологии, вирусологии, иммунологии, д. м. н. (Москва, МГМСУ)
Катаева В. А., профессор кафедры общей гигиены, д. м. н. (Москва, МГМСУ)
Кожевникова Н. Г., профессор кафедры общей гигиены, д. м. н. (Москва, МГМСУ)
Трунин Д. А., паст-президент СтАР, главный внештатный специалист-стоматолог ПФО, директор Стоматологического института СамГМУ, д. м. н., профессор (Самара, СамГМУ)
Чуйкин С. В., зав. кафедрой стоматологии детского возраста, заслуженный врач РФ, д. м. н., профессор (Уфа, БГМУ)
Яременко А. И., президент СтАР, главный внештатный специалист-стоматолог Санкт-Петербурга, заведующий кафедрой хирургической стоматологии и челюстно-лицевой хирургии, д. м. н., профессор (Санкт-Петербург, ПСПбГМУ)
МЕЖДУНАРОДНЫЙ РЕДАКЦИОННЫЙ СОВЕТ
Кавалле Эдоардо (Cavalle Edoardo), член совета ERO FDI, профессор (Италия)
Майер Георг (Meyer Georg), профессор Университета медицины Грайфсвальда (Германия)
Эрден Мишель (Arden Michel), паст-президент FDI, председатель Совета Европейских стоматологов в Европейском парламенте, профессор (Бельгия)
КООРДИНАТЫ РЕДАКЦИИ
127206, Москва, ул. Вучетича, дом 9а, офис 8016; тел./факс: +7 (495) 799-29-20; +7 (495) 739-74-46; red.cathedra@gmail.com; www.cathedra-mag.ru
РАЗМЕЩЕНИЕ СТАТЕЙ
Митронин А. В., шеф-редактор, тел./факс: +7 (495) 650-25-68; mitroninav@list.ru
РАЗМЕЩЕНИЕ РЕКЛАМЫ, ПОДПИСКА И РАСПРОСТРАНЕНИЕ
Тел.: +7 (495) 799-29-20; +7 (495) 739-74-46;
reklama.cathedra@gmail.com; podpiska.cathedra@gmail.com; по каталогу «Пресса России», индекс 11169; по заявке, оставленной на сайте: www.cathedra-mag.ru
Журнал издается четыре раза в год в печатной и электронной версиях.
Распространяется по подписке.
Правила публикации научных материалов см. на сайте **www.cathedra-mag.ru**
РЕГИСТРАЦИОННЫЕ ДАННЫЕ
ISSN 2222-2154
Журнал «Cathedra – Кафедра. Стоматологическое образование» зарегистрирован в Федеральной службе по надзору в сфере связи, информационных технологий и массовых коммуникаций (Роскомнадзор) 23 сентября 2011 года. Свидетельство о регистрации: ПИ № ФС 77–46721.
АВТОРСКИЕ ПРАВА
Редакция не несет ответственности за содержание рекламных материалов. Ответственность за достоверность сведений в статьях несут их авторы. Научные материалы рецензируются. Перепечатка только с разрешения редакции.
ТИПОГРАФИЯ
«Творческий информационно-издательский центр»; тираж 2500 экз.
Журнал «Cathedra – Кафедра. Стоматологическое образование» входит в перечень изданий, рекомендованных для опубликования основных результатов диссертационных исследований (решение президиума ВАК Минобразования РФ).

СОДЕРЖАНИЕ
№ 82 (4)

04 **НОВИНКИ СТОМАТОЛОГИИ**

ВЗГЛЯД НА РЫНОК

06 **Закрытие перфорации корня с помощью MTA Repair HP (клинический случай)**
Дебора Фернандес Джулианджели, Клаубер Романьоли, Дуглас Кортес, Ренато Интерличе

СОБСТВЕННЫЕ ИССЛЕДОВАНИЯ

10 **Клинико-иммунологические показатели ротовой полости при COVID-19**
Малика Ахорова

16 **Сенсорная функция периодонта (современные аспекты)**
Грачья Саносян, Марина Быкова, Игорь Лебеденко, Денис Быков

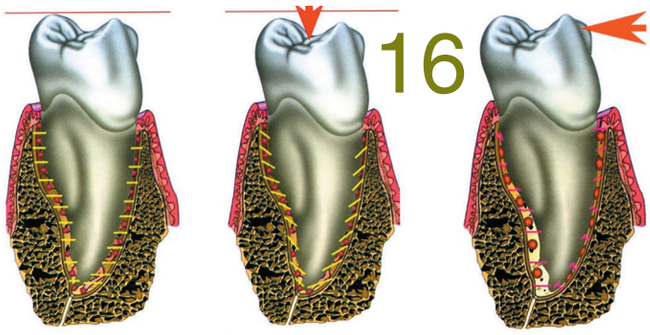

НАУЧНЫЕ СТАТЬИ

24 **Анализ эффективности комбинированного способа лечения местной терапии афтозного стоматита**
Юлия Македонова, Екатерина Александрина

30 **Диагностические возможности спектроскопии высокого разрешения ЯМР ^{1}H и ^{13}C ротовой жидкости пациентов с цереброваскулярной патологией**
Александр Митронин, Олеся Антонова, Диана Останина, Виктор Привалов, Михаил Гокжаев, Алексей Прокопов, Марина Максимова, Наталья Митронина

34 **Влияние различных порошков для воздушно-абразивной полировки на поверхность эмали, цемента и композитной реставрации (электронно-микроскопическое исследование)**
Александр Митронин, Татьяна Беляева, Наталья Заблоцкая, Анастасия Олейникова

38 **Аппараты для быстрого расширения верхней челюсти в различных возрастных группах**
Анна Клиновская, Эрнест Базикян, Анна Гургенадзе, Андрей Чунихин, Марина Зудина, Алена Иванова, Арман Чобанян, Диана Свиридова, Елена Савина

ДЛЯ ПРОФЕССИОНАЛОВ

42 **Применение высокоэнергетических лазеров в лечении заболеваний пародонта у больных сахарным диабетом (обзор)**
Дмитрий Трунин, Сергей Вырмаскин, Валентина Кириллова, Валерий Афанасьев

48 **Восстановление контактных пунктов зуба в технике прямой композитной реставрации (клинический случай)**
Александр Митронин, Диана Останина, Осман Османлы, Юрий Митронин

EX CATHEDRA

50 **Стоматологическое здоровье пожилых и старых людей: состояние вопроса и пути решения проблемы**
Камиль Керимханов, Валерий Леонтьев, Михаил Швецов, Андрей Иорданишвили

54 **Обзор средств и методов профилактики кариеса у женщин в период беременности**
Инесса Лукашевич, Галина Скрипкина, Ирина Горбунова

ВЫСШАЯ ШКОЛА

58 **Опыт дистанционного обучения индийских студентов в Оренбургском государственном медицинском университете в условиях пандемии COVID-19**
Елизавета Мац, Александр Матчин

64 **«СФЕРА: Кариес-Эндо»**
Александр Митронин, Диана Останина, Ирина Беленова, Ирина Бакалинская

68 **Всероссийское общественное движение волонтеров студентов-стоматологов Приволжского исследовательского медицинского университета**
Лианна Элларян, Лариса Казарина, Алена Кочубейник, Анна Орлова

МИР СТОМАТОЛОГИИ

72 **ADEE: приоритеты стратегии**
Александр Митронин, Диана Останина

ПСИХОЛОГИЯ

74 **Современные взгляды на этиопатогенез дисфункциональных расстройств височно-нижнечелюстного сустава**
Вадим Шулаков, Анастасия Петриченко, Алексей Кузнецов

79 **ПОДПИСКА**

photogenica.ru

Drufomat Scan
+
Biolon

Dreve



Термоформирование элайнеров идеальной формы

Генеральный дистрибьютор в России
ООО «МЕДЕНТА»

123308, г.Москва
Новохорошёвский проезд, д.25

Тел.: 8 800 500-32-54, 8 499 946-46-10

shop@medenta.ru
www.medenta.ru

РУ №ФСЗ 2009/03622 от 05.02.2009

Реклама

НОВИНКИ

Vacfomat V9

Аппарат для одновременного термоформования девяти элайнеров

Dreve

1 Vacfomat V9 / 1 зубной техник / 1 час работы = 108 элайнеров

Bio-C Sealer

Биокерамический силер для обтурации корневых каналов

angelus®

- **Биоактивный**
- **Рентгеноконтрастный**
- **Готовый к применению**

На правах рекламы

CeraSeal

Биокерамический силер корневого канала

META BIOMED

•Антимикробный • Биосовместимый • С превосходной герметизирующей способностью

Зубные щетки

Shinyei Group,
Your partner for prosperous society
SHINYEI SHINYEI KAISHA

SMART MISWAK

THE SMART MISWAK

Уникальные по составу щетинки содержат волокна мисвака и кремнезема.

Технология не имеет аналогов в мире.

Эффективность очистки подтверждена Стоматологическим университетом Канагавы (Япония)

На правах рекламы
photogenica.ru

Закрытие перфорации корня с помощью MTA Repair HP (клинический случай)

Д.Ф. Джулианджели
К. Романьоли
Д.Г.Н. Кортес
Р. Интерличе
Государственный университет Лондрины (Бразилия)

Резюме. *В настоящей статье демонстрируется клинический случай повторного эндодонтического лечения с закрытием перфорации при помощи MTA (минерального триоксидного агрегата), описываются основные факторы, влияющие на прогноз эндодонтического лечения, применяемые методы и материалы, а также результаты лечения через 2 года после его завершения. Согласно полученным данным, биокерамический восстановительный материал MTA высокоэффективен при лечении перфорации корневого канала, способствует регенерации цемента корня и всего пародонтального комплекса.*
Ключевые слова: *эндодонтия; перфорация; закрытие.*

Root perforation sealing using MTA Repair (case report)

Debora Fernandes Giuliangeli
Clauber Romagnoli
Douglas G.N. Cortez
Renato Interliche
State University of Londrina (Brazil)

Summary. *The aim of this report is to describe a case of endodontic retreatment and perforation sealing using MTA (Mineral Trioxide Aggregate), describing the criteria used to determine the treatment, materials, techniques used and follow-up of the case over two years, highlighting the benefits of the use of this reparative material. MTA is shown to be efficient in the treatment of root perforations, promoting the regeneration of the original endo-periodontal tissues.*
Keywords: *endodontics, perforation, sealing.*

В эндодонтии, как и в любой другой области стоматологии, постоянно появляются новые технологии и материалы, позволяющие пациентам получать качественное первичное и повторное консервативное эндодонтическое лечение. Современная стоматология ставит перед собой задачи максимального сохранения имеющихся у пациента зубов и исключения риска их преждевременного удаления. В частности, в клинических случаях с наличием перфорации корневого канала для пациентов стал доступен вариант лечения, исключающий необходимость проведения инвазивного хирургического вмешательства.

Согласно результатам исследования R. Pace, V. Giuliani и G. Pagavino (2008), перфорации корневого канала – одно из наиболее частых осложнений, возникающих в ходе эндодонтического лечения. Причинами перфораций чаще всего становятся такие патологические процессы, как резорбция корня, кариес или ошибка врача при лечении. При наличии перфорации корня зуба определение прогноза и составление плана лечения требуют оценки определенных аспектов: этиологии (патологический процесс или ятрогенная ошибка), расположения (на цервикальном уровне, в корональной трети, в апикальной трети или в области дна пульповой камеры), размера перфорированного отверстия и времени, прошедшего с момента его образования *[4]*.

Несмотря на то что в настоящее время существуют различные материалы для закрытия перфорации корневого канала, в большинстве литературных источников, в частности в исследованиях D.M. Cogo с соавт. (2008) и P.C.H. Mazorra с соавт. (2019), подчеркивается необходимость предотвращения возникновения перфораций *[3, 8]*. В случае если перфорация появилась, благоприятный прогноз лечения возможен только при немедленном ее закрытии.

Максимально успешный результат лечения достигается, как правило, в клинических случаях с недавними небольшими перфорациями, расположенными в коронарной или в апикальной трети корня зуба. Наихудший прогноз лечения имеют перфорации на цервикальном уровне или в области дна пульповой камеры, поскольку могут приводить к полной утрате зуба.

Для закрытия перфорации корневого канала применяют различные материалы, в том числе минеральный три-

оксидный агрегат (МТА), характеризующийся высокой биосовместимостью. МТА обеспечивает идеальную герметизацию перфорации, предотвращает инфильтрацию, обладает противомикробным действием, прост и удобен в применении *[2, 7]*.

Считается, что светоотверждаемый стеклоиономерный цемент и композит также могут быть использованы для закрытия перфораций. Согласно данным исследований, МТА и стеклоиономерный цемент обладают одинаковой герметизирующей способностью. Однако во влажных условиях сохраняется риск утечки композитного материала и стеклоиономерного цемента, вследствие чего необходимо дополнительное применение секционной матрицы *[3]*.

В настоящее время, несмотря на возможность применения различных материалов для закрытия перфораций, наиболее эффективными и надежными считаются МТА и биокерамические цементы.

В приведенном клиническом случае повторного эндодонтического лечения с герметизацией перфорации в области фуркации детально описывается ход лечения, применяемые методы и материалы, а также результаты лечения через 2 года после завершения эндодонтического вмешательства.

Клинический случай

Пациент N., 35 лет, обратился в стоматологическую клинику с жалобами на зуб 36 по рекомендации ортодонта, подозревавшего наличие перфорации.

У пациента отсутствовали свищи, отеки мягких тканей и болевые ощущения. В ходе первичного клинико-рентгенологического обследования была выявлена перфорация в области дна пульповой камеры *(рис. 1)*.

Поставленный диагноз был подтвержден после удаления старого пломбировочного материала в коронковой части зуба и обследования полости под микроскопом.

Корневые каналы препарировали согласно протоколу, рекомендованному командой врачей-эндодонтов Университета Лондрины. Прежде всего зуб изолировали при помощи раббердама, создали коронарный доступ к корневым каналам, извлекли из них старый пломбировочный материал при помощи файлов ProDesign Logic 2 (Easy Dental Equipment, Белу-Оризонти, Бразилия). Для локализации устья и первичного прохождения корневого канала на всю рабочую длину использовали файл № 15/05, дальнейшее расширение канала и препарирование средней и апикальной трети выполняли файлами № 25/01 и 25/05.

Перед каждой сменой файла корневой канал промывали 2 мл 2,5%-ного раствора гипохлорита натрия. После завершения инструментальной обработки в каждый из каналов ввели пасту на основе гидроксида кальция на 15 дней для временного пломбирования и лечения инфицированных тканей.

На втором приеме пасту гидроксида кальция извлекли из корневых каналов и провели их окончательную дезинфекцию. Затем каналы промыли раствором гипохлорида натрия и высушили. Обтурацию мезиальных каналов выполнили методом конденсации непрерывной волной, дистальных каналов — при помощи модифицированного гибридного метода по Таггеру. При обтурации каналов использовали гуттаперчевые штифты Fine Medium (Odous de Deus, Белу-Оризонти, Бразилия) и силер Bio-C Sealer (Angelus, Лондрина, Бразилия).

▲ **Рис. 1** Исходная рентгенограмма, демонстрирующая наличие перфорации в области фуркации и апикальной трети канала

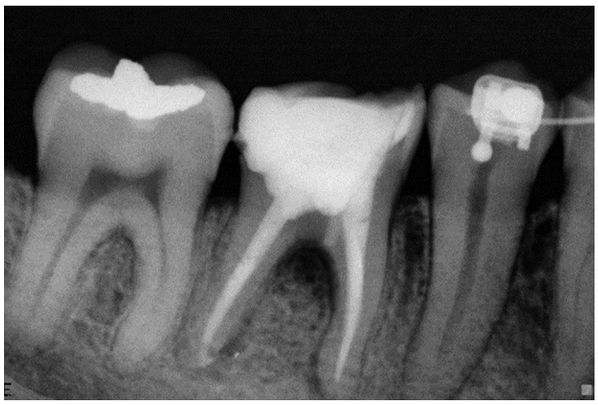

▲ **Рис. 2** Окончательная рентгенограмма зуба сразу после завершения лечения. МТА Repair HP отчетливо виден на снимке в области фуркации ближе к устьям мезиальных каналов

▲ **Рис. 3** Рентгенограмма зуба через 24 мес после завершения лечения

После обтурации каналов перфорацию закрыли биокерамическим восстановительным материалом МТА Repair HP (Angelus, Лондрина, Бразилия). Для того чтобы уплотнить и адаптировать материал в области перфорации, использовали аппликатор, смоченный физраствором. Поверх материала МТА Repair HP нанесли слой стеклоиономерного цемента и восстановили композитом коронковую часть зуба. Завершив лечение, снова сделали рентгенограмму зуба *(рис. 2)*.

После лечения, пациент больше не обращался в клинику с жалобами на повторно пролеченный зуб 36. Од-

photogenica.ru

нако по прошествии двух лет удалось сделать его рентгенограмму, поскольку пациенту потребовалось лечение другого зуба. Рентгенограмма показала отсутствие признаков воспалительного процесса, стабильное состояние обтурированных корневых каналов и тканей пародонта. Таким образом, был подтвержден успешный результат повторного эндодонтического лечения зуба и герметичного закрытия перфораций *(рис. 3)*.

Результаты и их обсуждение

При наличии перфорации корня разрушается биологический барьер между зубом и пародонтальной связкой, при этом, в зависимости от локализации патологического отверстия, его размера и длительности существования, значительно повышается риск полного разрушения и утраты зуба *[1]*.

Успешный результат лечения перфорации корня зависит прежде всего от свойств материала, используемого для ее закрытия, а также от раннего и полноценного устранения бактериальной контаминации окружающих тканей. Важно, чтобы материал обладал активными биологическими свойствами и имел хорошую адаптацию к стенкам канала. Однако, вне зависимости от применяемого материала, при сохранении бактериального инфицирования по причине перфорации свыше 6 мес риск неудачи при проведении эндодонтического лечения возрастает и может впоследствии привести к полной потере зуба *[6, 7]*.

Материал MTA характеризуется высокими гидрофильными свойствами, вследствие чего его можно использовать даже при наличии кровотечения. При контакте материала с влагой происходит процесс его отверждения. Помимо того, что MTA обладает высокой биосовместимостью и превосходными герметизирующими качествами, он также способствует регенерации околокорневых тканей, что делает его идеальным материалом для герметизации перфораций корня *[9, 11]*.

Согласно данным исследования L.F.M. Silveira с соавт., перфорации корня следует закрывать после клинико-рентгенологического обследования, оценки состояния корневых каналов и пульповой камеры, а также кривизны каналов и пути введения герметизирующего материала *[10]*. В том случае, если перфорация возникла вследствие ошибки врача-эндодонта при проведении лечения, MTA позволяет быстро исправить ситуацию благодаря высокой биосовместимости и герметизирующей способности.

Обзор литературных источников подтвердил, что MTA имеет химический состав, аналогичный портланд-цементу и отличающийся от него только дополнительным содержанием оксида висмута, придающему MTA высокие рентгеноконтрастные свойства. Кроме того, в отличие от других материалов, используемых для закрытия перфораций, результаты применения MTA в клинической практике полностью соответствуют данным лабораторных испытаний. Неудачные результаты лечения с использованием MTA отмечались только в клинических случаях, когда перфорация корня и, соответственно, бактериальное инфицирование всего зуба присутствовали у пациента в течение длительного времени, а также при наличии хронических эндодонто-пародонтальных поражений *[2]*.

В клиническом случае, демонстрируемом в настоящей статье, корневые каналы тщательно очистили и провели их медикаментозное лечение для окончательного устранения бактериально инфицированных тканей зуба. Закрытие перфорации в области фуркации позволило сохранить зуб и предупредить возможную утрату костной ткани вследствие инфекции.

Учитывая все упомянутые выше преимущества, MTA заслуженно считается золотым стандартом для закрытия перфораций корневых каналов, гарантирует возможность проведения консервативного лечения и исключает риск применения таких инвазивных методов, как удаление зуба и замена его на дентальный имплантат *[5]*.

Вывод

Результаты лечения в клиническом случае, демонстрируемом в данной статье, еще раз подтвердили, что материал MTA Repair HP идеально подходит для закрытия перфораций в области фуркации и корневых каналов, поскольку характеризуется высокой биосовместимостью, исключает риск бактериальных микроподтеканий, имеет антимикробный эффект, быстро отверждается, удобен в применении, стимулирует регенерацию цемента корня и всего пародонтального комплекса.

Координаты для связи с авторами:
+7 (499) 946-46-09, +7 (499) 946-46-10 *– Джулианджели Дебора Фернандес, Романьоли Клаубер, Кортес Дуглас, Интерличе Ренато*

СПИСОК ЛИТЕРАТУРЫ

1. Brito Júnior M., Camilo C.C., Soares J.A. et al. Biocompatibilidade E Capacidade De Selamento Do Agregado De Trióxido Mineral Em Perfurações Radiculares. – RGO – Rev. Gaúcha Odontol., 2013, v. 61. – P. 447–452.
2. Centenaro W.L.A., Palma L.Z. Relato Do Uso De MTA (Trióxido Mineral Agregado) Em Caso De Perfuração Radicular De Dente Permanente. – Perspectiva, 2011, v. 35, № 129. – P. 7–16.
3. Cogo D.M., Vanni J.R., Thiago R. et al. Materiais utilizados no tratamento das perfurações endodônticas. – RSBO, 2008, v. 6, № 2. – P. 195–203.
4. Endo M.S., Marques I.V., Pavan N.N.O. et al. Perfuração radicular lateral em um dente com calcificação pulpar: um relato de caso. – Arch. Health Invest., 2018, v. 7, № 4. – P. 143–146.
5. Figueirêdo Júnior E.C., Torres R.C.S.D., Missias E.M. et al. Cimentos biocerâmicos reparadores fabricados e/ou disponíveis no Brasil: uma revisão de literatura e análise bibliográfica sobre suas propriedades biológicas. – Arch. Health Invest., 2021, v. 10, № 2. – P. 187–191.
6. Filho M.T., Faleiros F.C.B., Tanomaru J.M.G. Capacidade Seladora De Materiais Utilizados Em Perfurações Radiculares Laterais. – FOL – Faculd. Odontol. Lins / UNIMEP, 2002, v. 14, № 1. – P. 40–43.
7. Fukunaga D., Mamede Neto I., Magnabosco K.S.F. et al. Utilização Do Agregado De Trióxido Mineral (MTA) No Tratamento Das Perfurações Radiculares: Relato Caso Clínico. – Rev. Odontol. Univer. Cid. São Paulo, 2007, v. 19, № 3. – P. 347–353.
8. Mazorra P.C.H. Cardoso Dos Santos L., Tomazinho L.F. et al. Tratamento De Perfuração Dentária Durante Retratamento Com Uso De Cimento Biocerâmico: Relato De caso. – BJSCR – Braz. J. Surg. Clin. Res., 2019, v. 28, № 4. – P. 37–41.
9. Silva Neto U.X., Moraes I.G. Capacidade Seladora Proporcionada Por Alguns Materiais Quando Utilizados Em Perfurações Na Região De Furca De Molares Humanos Extraídos. – J. Appl. Oral Sci., 2003, v. 11, № 1. – P. 27–33.
10. Silveira L.F.M., Cavalheiro G.T., da Costa Rebello H.L. et al. Resolução Clínica De Perfuração Radicular Através De Selamento Com Agregado De Trióxido Mineral (MTA). – Int. J. Dent., 2010, v. 9, № 4. – P. 220–224.
11. Zaccara I.M. Tratamento De Uma Perfuração Complexa De Furca: Relato De Caso. – Braz. J. Periodont., 2014, v. 24, № 1. – P. 54–59.

MTA Repair HP

Биокерамический восстановительный материал с высокой пластичностью

angelus®

Высокая эффективность при улучшенной пластичности

Прост в применении
Не окрашивает твердые ткани зуба
Способствует минерализации тканей

Изображения предоставлены доктором Виктором Нобрега

ФОРМА ВЫПУСКА:
843 - MTA REPAIR HP 2 капсулы с порошком + 2 капсулы с жидкостью;
846 - MTA REPAIR HP 5 капсул с порошком + 5 капсул с жидкостью - 5 ПРИМЕНЕНИЙ
8469 - MTA REPAIR HP 10 капсул с порошком + 10 капсул с жидкостью - 10 ПРИМЕНЕНИЙ

MTA-Fillapex

Биокерамический силер корневого канала

Высокая биосовместимость

Быстрое индуцирование восстановления тканей
Высокая рентгеноконтрастность
Превосходное запечатывание корневого канала

Снимки предоставлены доктором Леандро Перейра

Упаковка:
4 г, 12 г, 30 г

ФОРМА ВЫПУСКА:
826 - Тубы (30 г). Комплектация: 1 туба - база (18 г), 1 туба - катализатор (12 г), 1 блокнот для замешивания
827 - Шприц (4 г). Комплектация: 1 шприц (4г), 15 смесительных канюль, 1 блокнот для замешивания
8288 - Тубы (12 г). Комплектация: 1 туба - база (7,2 г), 1 туба - катализатор (4,8 г), 1 блокнот для замешивания

Реклама

ООО «МЕДЕНТА» - эксклюзивный дистрибьютор в России:
123308, г. Москва, Новохорошевский проезд, д. 25,
Тел.: 8 800 500-32-54 (звонки из регионов РФ бесплатные),
+7 (499) 946-46-09, +7 (499) 946-46-10,
e-mail: shop@medenta.ru, сайт: www.medenta.ru

www.**angelus**.ind.br

Клинико-иммунологические показатели ротовой полости при COVID-19

Докторант **М.Ш. Ахророва**
Кафедра детской стоматологии Самаркандского ГМУ (Узбекистан)

Резюме. *Для исследования из 254 пациентов с положительным тестом на COVID-19 отобрали 105 человек для определения степени поражения полости рта коронавирусной инфекцией для раннего прогнозирования ее клинического течения путем применения современных методов изучения локального иммунного и воспалительного ответа слизистой оболочки полости рта. Было изучено состояние полости рта, выполнен общий анализ крови, лабораторно установлены уровни IgA и IL-17, проведен бактериологический посев. Также определяли оральный манифест, свидетельствующий о высокой экспрессии рецепторов ACE-2 в полости рта, обратную корреляционную связь между клиническим течением заболевания и состоянием полости рта.*
Ключевые слова: *COVID-19; полость рта; оральный манифест; экспрессия рецепторов ACE-2; уровень IgA, IL-17; бактериальный посев; С-реактивный белок (СРБ); SARS-CoV-2.*

Clinical and immunological indicators of the mouth with COVID-19

PhD student **Malika Akhrorova**
Department of Pediatric Dentistry of Samarkand State Medical University (Uzbekistan)

Summary. *For the study, 105 people were selected from 254 patients with a positive test for COVID-19 to determine the degree of damage to the oral cavity with coronovirus infection for early prediction of its clinical course by using modern methods for studying local immune and inflammatory responses of the oral mucosa. The state of the oral cavity was studied, a general blood test was performed, the levels of IgA and IL-17 were determined in the laboratory, bacteriological culture was performed. The oral manifesto was also determined, indicating a high expression of ACE-2 receptors in the oral cavity, an inverse correlation between the clinical course of the disease and the state of the oral cavity.*
Keywords: *COVID-19; oral cavity; oral manifest; expression of ACE-2 receptors; IgA level, IL-17; bacterial culture; C-reactive protein (CRP); SARS-CoV-2.*

Несмотря на то что пик коронавирусной пандемии уже позади, постковидные состояния вызывают все больший интерес исследователей в разных областях медицины. Как известно, коронавирусную инфекцию (COVID-19) вызывает РНК-содержащий вирус, относящийся к подсемейству бета-короны и на данный момент имеющий множество штаммов.

Согласно данным ВОЗ по состоянию на 6 февраля 2022 г., более чем у 392 млн по всему миру идентифицирован COVID-19, а количество смертельных случаев составило свыше 5,7 млн *[37]*. Комплексное лечение данного заболевания с полным пониманием сложных патофизиологических механизмов проникновения COVID-19 в клетку человека и изучением как сложных системных, так и локальных иммуновоспалительных реакций – одни из наиболее сложных разделов в современной вирусологии. На сегодняшний день проблема далека от разрешения. В настоящее время для диагностики и лечения COVID-19 используют ряд одобренных национальных стратегий и сертифицированных вакцин, однако с учетом клинической манифестации в виде изменений слизистой оболочки полости рта вопрос изучения способности COVID-19 непосредственно инфицировать ее и размножаться в слюнных железах или в слизистой оболочке рта остается нерешенным *[2, 20]*.

Совсем немного научных работ посвящено изучению изменений слизистой оболочки полости рта с учетом того, что рецепторы ACE-2 обладают высоким уровнем экспрессии в ороговевших поверхностях эпителиальных клеток слизистой, особенно в эпителиальных клетках дорзальной части языка *[35]*. Вопрос о прогрессировании COVID-19, связанным с развитием и ролью местного иммунного ответа слизистой оболочки полости рта против SARS-CoV-2, до сих пор дискутируется. Известно, что SARS-CoV-2 поражает верхние дыхательные пути, проникая как через носовой эпителий, так и через миндалины и аденоиды, что способствует иммунновоспалительному ответу слизистых оболочек и лимфоидной ткани носоглотки. У пациента с SARS-CoV-2 и заболеваниями пародонта общее состояние может усугубиться из-за снижения регуляции ACE-2 и увеличения ACE и ангиотензина II, что приводит к вовлечению нескольких провоспалительных факторов. При этом в литературе мало говорится о роле слизистой оболочки полости рта в развитии локального воспалительного от-

вета при SARS-CoV-2. Уже давно известно, что секреторный иммуноглобулин А (sIgA) имеет решающее значение в борьбе с вирусами, проникающими в организм через слизистые оболочки (E. Caselli, 2020), что подтверждается значительно более частым определением анти-SARS-CoV-2 sIgA в полости рта у асимптомных или малосимптомных ковид-пациентов (p=0,02). Микробиом в составе *Prevotella, Lactobacillus, Capnocytophaga, Porphyromonas, Abiotrophia, Aggregatibacter* и *Atopobium* влияют на ответ IgA в разных анатомических структурах *[12]*.

Патология вирусных инфекций либо связана с разрушением клеток из-за вирусной инвазии, либо является следствием иммунной реакции хозяина на вирусный антиген *[24]*. Согласно данным литературы, чаще всего поражаются язык, слизистая губ и небо (38, 26 и 22% случаев соответственно) *[3, 17]*. Поражения полости рта встречаются практически в равной степени у женщин и у мужчин (49% против 51%). Вирус SARS-CoV-2 разрушает эпителиальные клетки мукозной оболочки полости рта и вызывает местную воспалительную реакцию, которая обычно начинается внезапно и проявляется возникновением одиночных или множественных волдырей, изъязвлений *[24]*. Повреждение эпителия вызывает патогенные признаки в тканях полости рта, такие как язва, эрозия, пузырьки, пустулы, трещины, депапиллированный язык, пятно, папула, зубной налет, пигментация, неприятный запах изо рта, геморрагическая корка, некроз, петехия, отек, эритема, угловой хейлит по типу Кавасаки, атипичный синдром Свита и синдром Мелькерсона – Розенталя *[6, 17, 22]*. Совсем недавно Brandão T.B. с соавт. и M. Troeltzsch с соавт. описали оральные проявления инфекции SARS-CoV-2, такие как везикулярные буллезные поражения и изъязвления *[2, 6, 29, 34]*. Z.S. Khabadze с соавт. опубликовали данные о случаях развития десквамативного гингивита, петехии, а также кандидоза *[8, 18, 19]*.

В период наблюдения пациентов нередкими симптомами были изменение вкуса, формирование бляшек на языке, припухлость неба, языка, десны *[9]*. В результатах исследований китайских ученых наиболее часто упоминалось такое оральное проявление, связанное с COVID-19, как дисгевзия (полная или частичная утрата ощущения вкуса пищи), частота которой варьирует от 5,6 до 88,8% *[10, 18, 34]*.

Описаны случаи о впервые появившемся неприятном запахе изо рта у пациента с COVID-19. Используя галиметр, группа авторов обнаружила, что у обследуемого было повышенное содержание серы во время активной фазы заболевания и нормальные уровни серы по окончании активной фазы *[27]*, что, скорее всего, связано с первичным вирус-опосредованным изменением слизистой оболочки полости рта или вторичным изменением, связанным с сухостью во рту и уменьшением слюноотделения.

Гистологический анализ оральных поражений при SARS-CoV-2 выявил сосудистые изменения слизистой оболочки рта и ассоциации патогенеза поражения слизистой с накоплением лимфоцитов и клеток Лангерганса в сосудистой сети подкожного соединения *[9]*. Вирус вызывает синтез цитотоксических лимфоцитов, под воздействием которых разрушается кератиноциты *[13]*. Гистологическое исследование биопсий пациентов с COVID-19, у которых также были кожные проявления, подтвердили сосудистую эктазию с расширенными капиллярами и периваскулярный лимфоцитарный инфильтрат с эозинофилией *[9]*.

Исследования показали наличие вирусных частиц в десневой щели, которая, как предполагается, создает благоприятные условия для репликации и сохранения вируса *[35]*. Более того, инфекция SARS-CoV-2 может продуцировать большое количество вирусов в тканях слюнных желез и выделять их с секретами полости рта *[28]*. Эксперименты, проведенные на макаках-резусах, показали, что существует быстрое инфицирование эпителиальных клеток слюнных желез SARS-CoV-2. Это позволяет предположить, что слюнные железы – первичные участки пролиферации коронавируса *[23]*.

При COVID-19 часто нарушается секреция слюнных желез из-за ксеростомии и потери вкуса *[30]*. Ксеростомия – субъективная жалоба на сухость во рту при гипофункции слюнных желез. При инфекциях SARS-CoV-2 ксеростомия может усугубляться учащением дыхания через рот на фоне затруднения носового дыхания, вызванного заложенностью носа и ринореей *[6]*. Негативное влияние на функцию слюнных желез и секрецию слюны оказывают и психосоциальные факторы, вызванные пандемией *[6, 10]*.

Постановка диагноза COVID-19 на основе слюны обращает на себя все большее внимание по нескольким причинам. Во-первых, получение образца слюны – легкая и неинвазивная процедура, сводящая к минимуму вероятность заражения медицинских работников высоковирулентным вирусом SARS-CoV-2. Во-вторых, данный метод диагностики подходит для скрининга пациентов особых групп – пожилых людей и детей *[26]*.

Согласно данным литературы, исследование слюны дает 92% положительных результатов SARS-CoV-2, что гораздо больше по сравнению с носоглоточным аспиратом. Также живой вирус можно успешно культивировать через образцы слюны, что важно при диагностике COVID-19 как у симптомных, так и у асимптомных пациентов *[25, 33]*.

Интерес представляют результаты исследования J. Harcourt с соавт., которые указывают на два потенциальных источника SARS-CoV-2 в слюне – бесклеточную фракцию из инфицированных желез, вырабатывающую вирус de novo, и клеточную фракцию из инфицированной слизистой оболочки полости рта *[14]*. Для изучения инфекционности как бесклеточной, так и клеточной фракций слюны и цитопатического эффекта вируса, образцы слюны с высокой вирусной нагрузкой пациентов COVID-19 инкубировали с клетками Vero. После подтверждения наличия РНК SARS-CoV-2 в слюне асимптомных людей образцы обработали для экстракции бесклеточной слюнной жидкости от эпителиальных клеток. Стало понятно, что бесклеточная слюна индуцирует цитопатический эффект вируса начиная со 2-го дня. Данный эффект становится более выраженным на 6-й день. Клеточная фракция индуцировала цитопатический эффект только на 6-й день. Эти результаты демонстрируют заразность слюны, как бессимптомных, так и симптомных пациентов с COVID-19.

В прошлом году опубликовано большое количество исследований, посвященных изучению механизмов, лежащих в основе распространения вируса SARS-CoV-2 в первичном очаге заражения, однако механизм длительного повреждения клеток данным вирусом изучен мало. Известно, что SARS-CoV-2 входит в организм хозяина в основном через ротоглотку, где находятся эпителиальные клетки, экспрессирующие рецепторы вирусов ACE-2 и трансмембранную протеазу серин-2 *[14, 16, 31]*, что подтверждается обнаружением вируса в слюне *[7, 32, 33]*.

photogenica.ru

При этом надо отметить, что локальный микробиом полости рта может влиять на быстрое заселение SARS-CoV-2. Данный микробиом – защитный барьер против экзогенных патогенов *[11, 15, 36, 38]*, и нарушение его баланса играет важную роль в развитии микробиома легких *[1, 4]*. Микробиом полости рта может способствовать регулированию иммунитета, а также мукозальному воспалению, которое прямо или косвенно влияет на патогенность микробиома *[5, 21]*. Мукоидные компоненты слизистой оболочки полости рта играют важную роль и в локальной защите, и в защите периферических тканей от патогенности и вирулентности COVID-19.

Иными словами, раннее обнаружение SARS-CoV-2 в слюне может иметь важное значение в диагностике пациентов с COVID-19 до появления респираторных симптомов у асимтомных пациентов, что в значительной степени поможет контролировать инфицирование общества, особенно в зонах карантина *[23, 31, 33]*.

Цель исследования

Определить степени тяжести поражения полости рта коронавирусной инфекцией для раннего прогнозирования клинического течения COVID-19 путем применения современных методов изучения локального иммунного и воспалительного ответа слизистой оболочки полости рта.

Материалы и методы

Было обследовано 254 пациента с COVID-19, находившихся в инфекционном отделении клиники Самаркандского ГМУ (Узбекистан) с июня 2021 г. по октябрь 2021 г. Из них для исследования отобрали 105 человек с учетом критериев включения. У всех пациентов был положительный результат ПЦР-теста на COVID-19. Лабораторно это подтвердили с помощью тест-системы «АмплиСенс® Cov-Bat-FL» (Россия).

Критерии исключения из исследования:

- хроническое курение в анамнезе;
- ожирение с индексом массы тела ≥35кг/м^2;
- беременность;
- сопутствующие патологии (сахарный диабет, сердечно-сосудистые заболевания, артериальная гипертензия, хроническая почечная недостаточность, хронический обструктивный бронхит, заболевания, контролируемые иммуносупрессивной терапией).

Анкетный опросник был создан и одобрен экспертным комитетом, состоящим из врачей-стоматологов и врачей общей практики университета. У всех пациентов получено письменное согласие на проведение анкетного сбора данных с помощью телефонного интервью-разговора, а также на обследование. Всем пациентам проводили ежедневный визуальный осмотр полости рта, а также регистрировали и анализировали особенности клинического течения заболевания, выраженность температуры, симптомы интоксикации. Для оценки степени влияния исходного состояния полости рта на тяжесть COVID-19 была проведена интерпретация полости рта в баллах. Анкета состояла из 18 вопросов. Суммарный балл варьировал от 0 до 37. По результатам устного опроса и сумме баллов пациентов классифицировали следующим образом:

- 0–14 баллов – плохое состояние полости рта;
- 15–23 балла – удовлетворительное состояние полости рта;
- 24–37 баллов – хорошее состояние полости рта.

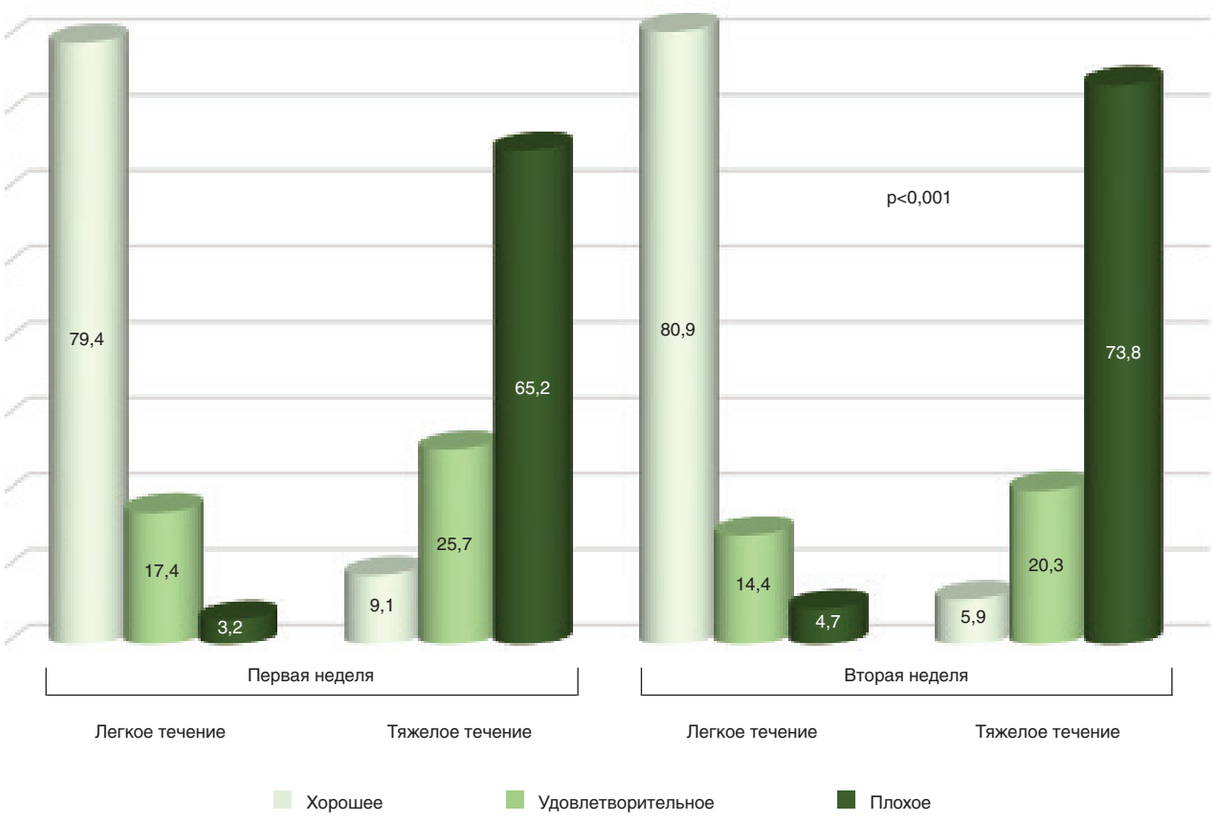

▲ **Рис. 1** Динамика состояния полости рта в первые две недели наблюдения, % (p<0,001)

▼ Гематологический анализ (n=105)

Показатель	Среднее значение	Пациенты	
		с повышенным значением, абс. (%)	с пониженным значением, абс. (%)
Лейкоциты, 10×9/л	*5,4±0,32*	*10 (9,5)*	*15 (14,3)*
Эритроциты, 10×12/л	*4,84±0,36*	*19 (18,1)*	*3 (2,8)*
Гемоглобин, г/л	*138±1,8*	*8 (7,6)*	*0*
Гематокрит, %	*40,51±1,8*	*5 (4,7)*	*3 (2,8)*
Средний объем эритроцитов, фл	*86,7±3,8*	*0*	*0*
Тромбоциты, 10×9/л	*208,3±57,4*	*7 (6,6)*	*2 (1,9)*
Средний объем тромбоцитов, фл	*7,58±1,48*	*2 (1,9)*	*0*
Нейтрофилы, 10×9/л	*2,87±1,8*	*4 (3,8)*	*3 (2,8)*
Нейтрофилы, %	*60,4±7,4*	*25 (23,8)*	*0*
Лимфоциты, 10×9/л	*1,25±0,87*	*9 (8,5)*	*16 (15,2)*
Лимфоциты, %	*25,6±7,4*	*23 (21,9)*	*17 (16,2)*
Моноциты, 10×9/л	*0,4±0,28*	*5 (4,7)*	*0*
Моноциты, %	*8,9±1,7*	*34 (32,3)*	*0*
Эозинофилы, 10×9/л	*0,05±0,04*	*0*	*57 (54,3)*
Эозинофилы, %	*0,48±0,44*	*0*	*0*
Базофилы, 10×9/л	*0,51±0,18*	*2 (1,9)*	*0*
Базофилы, %	*1,5±2,8*	*1 (0,95)*	*0*

Лабораторные исследования включали общий анализ крови, определение уровня С-реактивного белка, анализ на иммуноглобулин А, анализ концентрации цитокинов.

Микробиологическое исследование проводили методом посева на плотные питательные среды с использованием прибора WASP (Copan, Италия). Микроорганизмы идентифицировали методом масс-спектрометрии с помощью прибора Microflex Brucker MALDI Biotyper (Brucker, Германия).

Результаты и их обсуждение

При осмотре были установлены следующие изменения: налет на слизистой оболочке языка у 91 (86,6%) пациента, парагевзия у 64 (60,9%), пигментация в области прикрепления десны к верхней и нижней челюстям у 6 (42,8%), ангулярный хейлит у 26 (24,7%), U-образный папиллит у 15 (14,3%), геморрагические проявления на слизистой щеки у 13 (12,4%), лентиго у 13 (12,4%), афтозный стоматит у 11 (10,5%), глоссалгия у 7 (8,5%), отек языка у 8 (7,6%), кандидоз полости рта у 7 (6,6%), мукозит у 6 (5,7%), пигментация твердого неба и глоссит с очаговой депапиляцией у 5 (4,7%) пациентов. Также у 81% пациентов отмечено нарушение функции обоняния в виде паросмии, у 10,5% – в виде аносмии.

По данным анкетирования, 80% обследуемых имели признаки тяжелой степени COVID-19, 20% – легкую. Исходное состояние здоровья полости рта было плохим у 73,8% пациентов с тяжелым течением и у одного пациента с легким течением. Удовлетворительное состояние – у 20,2% пациентов с тяжелой степенью ковида и 80,9% – с легкой. Состояние полости рта оценили как хорошее лишь у 5,9% пациентов с тяжелым течением и у 14,2% – с легким.

В 1-ю нед исходное хорошее состояние полости рта было определено у 79,4% пациентов, удовлетворительное – у 17,4%, плохое – у 3,2%. Во 2-ю нед отмечено увеличение легкой степени заболевания и соответственно улучшение состояния полости рта. Однако при тяжелом течении наблюдали отрицательную динамику с увеличением плохого состояния полости рта *(рис. 1)*.

В исследовании обнаружена отрицательная корреляционная связь между исходным состоянием полости рта и периодом клинического выздоровления больных с COVID-19 ($p<0,001$, $r = -0,614$). Так, на 4-й и 6-ой нед наблюдения клиническое выздоровление было отмечено в среднем у 44,8% пациентов с плохим состоянием полости рта и всего лишь у 7,1% с хорошим.

По времени выздоровления опережали пациенты с хорошим состоянием полости рта – 85,8%, затем с удовлетворительным – 56,8%.

Соответственно, клиническое выздоровление в скорейшие сроки (2-я нед наблюдения) в 7 раз чаще наблюдали в группе с легким течением (71,2%) по сравнению с пациентами с тяжелым течением (8,3%, $p<0,001$). Однако на 4-й нед наблюдения показатели менялись: у пациентов с легким течением клиническое выздоровление происходило в 19,0% случаев, в группе с тяжелым течением – в 41,6% ($p<0,001$).

По данным лабораторных исследований, уровень эозинофилов был снижен у 57 (54,3%) пациентов *(таблица)*. Увеличение значения лейкоцитов наблюдали у 10 (9,5%) человек, хотя при госпитализации повышения лейкоцитов отмечено не было. Снижение количества лейкоцитов было у 15 (14,3%) больных. У 16 (15,2%) пациентов отмечали снижение концентрации лимфоцитов. Повышение уровня фибриногена установлено у 68 человек (в среднем

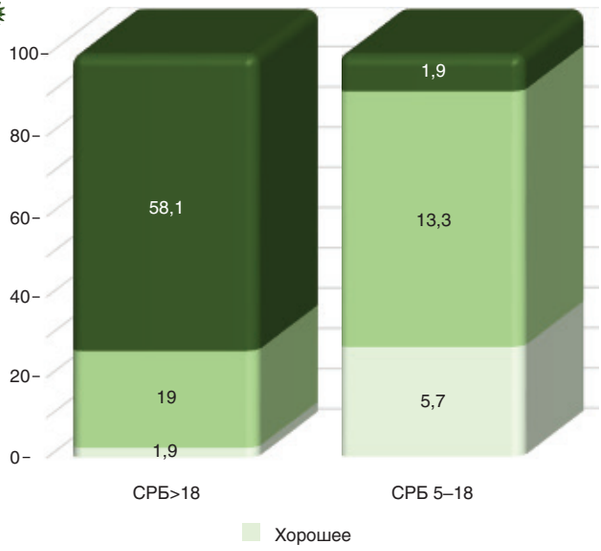

▲ **Рис. 2** Взаимосвязь исходного состояния здоровья полости рта и значения С-реактивного белка (СРБ) в 1-ю нед заболеваемости COVID-19, %

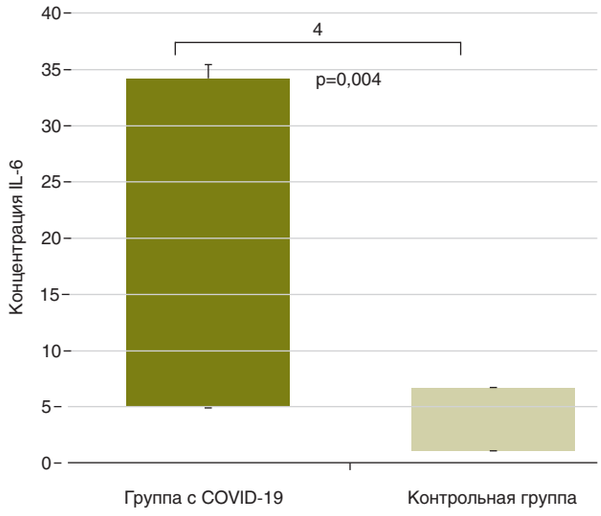

▲ **Рис. 3** Концентрация интерлейкина-6 (IL-6) в полости рта пациентов с COVID-19 и в контрольной группе, пг/мл

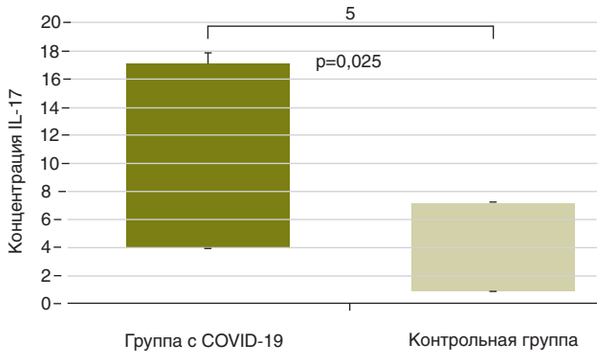

▲ **Рис. 4** Концентрация интерлейкина-17 (IL-17) в полости рта пациентов с COVID-19 и контрольной группы, пг/мл

5,96±1,6 г/л). Средний показатель С-реактивного белка (СРБ) был равен 38,1±24,7 мг/дл. При этом у пациентов не было сопутствующих патологий при таких значениях СРБ.

Повышенное значение СРБ (>18 мг/дл) чаще встречалось у пациентов с тяжелым клиническим течением COVID-19 – 62 (73,8%, p<0,001), тогда как более низкие значения СРБ (5–18 мг/дл) были характерны при легком течении заболевания – 18 (85,7%) пациентов (p<0,025; r = -0,478, *рис. 2*).

Согласно результатам бактериологического посева, профиль микрофлоры у пациентов с COVID-19 статистически значимо изменился по сравнению с контрольной группой. В частности, увеличилась относительная численность таких бактерий, как *Streptococcus oralis* (20% против 8%), *Veillonella parvula* (25% против 19%), *Neisseria mucosa* (11% против 8%), *Lactobacillus fermentum* (6% против 4%). При этом численность других видов уменьшилась: *Haemophilus parainfluenzae* – 13% против 20%, *Fusobacterium* – 8% против 20%, *Neisseria subflava* – 3% против 11%, *Gemella sanguinis* – 3% против 10%. Примечательно, что бактерии рода *Enterococcus faecalis* присутствовали исключительно у пациентов с COVID-19 и не обнаруживались в группе контроля – 11% против 0% (p<0,001).

Статистически значимое повышение IgA в слизистой оболочки полости рта был выявлен у 73 (69,5%) больных с COVID-19 (p=0,004). У 21 (20,0%) пациента отмечена очень высокая концентрация sIgA (>2,0), у 22 (21,0%) определены промежуточные значения sIgA (0,8–2,0), а у 62 (59,0%) человек зафиксировали пороговое значение sIgA (<0,8) или полное отсутствие (p=0,004).

Значение IL-6 (p=0,004) было значительно выше у пациентов с COVID-19 по сравнению с контрольной группой *(рис. 3)*.

Также у пациентов с COVID-19 был установлен статистически значимый более высокий уровень IL-17 по сравнению с данными контрольной о́группы (p=0,025, *рис. 4*).

Таким образом, результаты исследования показали, что высокий уровень поражения слизистой оболочки полости рта наблюдали у 91 (86,6%) пациента. Поражение полости рта имело обратную корреляционную связь с клиническим течением заболевания, хотя по динамике выздоровления соответствовала литературным данным. Несмотря на это, бо́льшие показатели клинического выздоровления отмечены у пациентов с исходным плохим состоянием полости рта.

Лабораторные данные продемонстрировали воспалительную реакцию организма с незначительным повышением лейкоцитов (9,5%), снижением эозинофилов (54,3%) и лимфоцитов (15,2%), с ростом показателей фибриногена (64,7%) и СРБ (73,8%). Бактериологический посев указывал на увеличение как патогенной, так и условно патогенной микрофлоры.

Статистически значимое повышение IgA в слизистой оболочки полости рта выявлено у 69,5% больных с COVID-19. У пациентов в ковидом установлен также высокий показатель IL-17 по сравнению с данными контрольной группы (p=0,025).

Выводы

Исходя из данных исследования, можно сделать вывод: повышенный уровень оральной манифестации говорит о высокой экспрессии рецепторов ACE-2 в полости рта, что,

несомненно, требует особого внимания при организации стоматологами лечебно-профилактических консультаций, так как при этом показатели общего анализа крови имеют незначительные отклонения от нормы. Также при диагностике нужно определять уровни IgA и IL-17 в слизистой оболочке полости рта, так как данные показатели имеют диагностическую ценность для раннего выявления пациентов с COVID-19.

Координаты для связи с автором:
alisherxazratov@mail.ru *– Ахорова Малика Шавкатовна*

СПИСОК ЛИТЕРАТУРЫ

1. Ризаев Ж.А., Хазратов А.И., Иорданишвили А.К. Морфофункциональная характеристика слизистой оболочки жевательного аппарата при экспериментальном канцерогенезе. – Росс. стоматологич. журн., 2021, т. 25, № 3. – С. 225–231; doi: org/10.17816/1728-2802-2021-25-3-225-231.
2. Amorim Dos Santos J., Normando A.G.C., Carvalho da Silva R.L. et al. Oral Manifestations in Patients with COVID-19: A Living Systematic Review. – J. Dent. Res., 2021, v. 100 (2). – P. 141–154.
3. Amorim Dos Santos J., Normando A.G.C., Carvalho da Silva R.L. et al. Oral mucosal lesions in a COVID-19 patient: new signs or secondary manifestations? – Int. J. Infect. Dis., 2020, v. 97. – P. 326–328.
4. Bassis C.M., Erb-Downward J.R., Dickson R. et al. Analysis of the upper respiratory tract microbiotas as the source of the lung and gastric microbiotas in healthy individuals. – mBio, 2015, v. 6. – P. e00037-15.
5. Belkaid Y., Hand T.W. Role of the microbiota in immunity and inflammation. – Cell, 2014, v. 157. – P. 121–141.
6. Brandão T.B., Gueiros L.A., Melo T.S. et al. Oral lesions in patients with SARS-CoV-2 infection: could the oral cavity be a target organ? – Oral Surg. Oral Med. Oral Pathol. Oral Radiol., 2021, v. 131. – P. 45–51.
7. Braz-Silva P.H., Pallos D., Giannecchini S. et al. SARS-CoV-2: what can saliva tell us? – Oral Dis., 2020, v. 27, suppl 3. – P. 746–747.
8. Carreras-Presas C.M., Sanchez J.A., Lopez-Sanchez A.F. et al. Oral vesiculobullous lesions associated with SARS-CoV-2 infection. – Oral Dis., 2020, v. 3. – P. 13382.
9. Cruz Tapia R.O., Peraza Labrador A.J., Guimaraes D.M. et al. Oral mucosal lesions in patients with SARS-CoV-2 infection. Report of four cases. Are they a true sign of COVID-19 disease? – Spec. Care Dent., 2020, v. 40. – P. 555–560.
10. Da Silva Pedrosa M., Sipert C.R., Nogueira F.N. Altered taste in patients with COVID-19: The potential role of salivary glands. – Oral Dis., 2021, v. 27, suppl. 3. – P. 798–800.
11. Deo P.N., Deshmukh R. Oral microbiome: unveiling the fundamentals. – J. Oral Maxillofac. Pathol., 2019, v. 23. – P. 122–128.
12. Fattaeva D.R., Rizaev J.A., Rakhimova D.A. Efficiency of Different Modes of Therapy for Higher Sinus after COVID-19 in Chronic Obstructive Pulmonary Disease. – Annals of the Romanian Society for Cell Biology, 2021. – P. 6378–6383.
13. Gianotti R., Zerbi P., Dodiuk-Gad R.P. Clinical and histopathological study of skin dermatoses in patients affected by COVID-19 infection in the Northern part of Italy. – J. Dermatol. Sci., 2020, v. 98. – P. 141–143.
14. Harcourt J., Tamin A., Lu X et al. Severe Acute Respiratory Syndrome Coronavirus 2 from Patient with Coronavirus Disease, United States. – Emerg. Infect. Dis., 2020, v. 26 (6). – P. 1266–1273.
15. He J., Li Y., Cao Y. et al. The oral microbiome diversity and its relation to human diseases. – Folia Microbiol., 2015, v. 60. – P. 69–80.
16. Herrera D., Serrano J., Roldán S. et al. Is the oral cavity relevant in SARS-CoV-2 pandemic? – Clin. Oral Investig., 2020, v. 24. – P. 2925–2930.
17. Iranmanesh B., Khalili M., Amiri R. et al. Oral manifestations of COVID-19 disease: a review article. – Dermatol. Ther., 2020, v. 34. – P. e14578.
18. Khabadze Z.S., Sobolev K.E., Todua I.M. et al. Changes in the oral mucosa and general indicators with COVID 19 (SARS-CoV-2): a single-center descriptive study. – Endodont. today, 2020, v. 18 (2). – P. 4–9.
19. Khazratov A.I. Kamariddinzoda Features Of Predictions Before Dental Intervention Taking into Account the Psych emotional State of The Patient. – Texas J. Med. Sci., 2021, v. 3. – P. 1–4.
20. La Rosa G.R.M., Libra M., De Pasquale R. et al. Association of viral infections with oral cavity lesions: role of SARS-CoV-2 infection. – Front. Med., 2020, v. 7. – P. 1059.
21. Lamont R.J., Koo,H., Hajishengallis G. The oral microbiota: dynamic communities and host interactions. – Nat. Rev. Microbiol., 2018, v. 16. – P. 745–759.
22. Lechien J.R., Chiesa-Estomba C.M., De Siati D.R. et al. Olfactory and gustatory dysfunctions as a clinical presentation of mild-to-moderate forms of the coronavirus disease (COVID-19): a multicenter European study. – Eur. Arch. Otorhinolaryn., 2020, v. 277 (8). – P. 2251–2261.
23. Liu L., Wei Q., Alvarez X. et al. Epithelial cells lining salivary gland ducts are early target cells of severe acute respiratory syndrome coronavirus infection in the upper respiratory tracts of rhesus macaques. – J. Virol., 2011, v. 85. – P. 4025–4030.
24. Mao L., Jin H., Wang M. et al. Neurologic Manifestations of Hospitalized Patients With Coronavirus Disease 2019 in Wuhan, China. – JAMA Neurol. 2020, v. 77 (6). – P. 683–690.
25. Michailidou E., Poulopoulos A., Tzimagiorgis G. Salivary diagnostics of the novel coronavirus SARS-CoV-2 (COVID-19). – Oral Dis., 2022, v. 28, suppl. 1. – P. 867–877.
26. Mortazavi H., Baharvand M., Movahhedian A. et al. Xerostomia due to systemic disease: a review of 20 conditions and mechanisms. – Ann. Med. Heal. Sci. Res., 2014, v. 4. – P. 503–510.
27. Riad A., Kassem I., Hockova B. et al. Halitosis in COVID-19 patients. – Spec. Care Dent., 2021, v. 41 (2). – P. 282–285.
28. Sabino-Silva R., Jardim A.C.G., Siqueira W.L. Coronavirus COVID-19 impacts to dentistry and potential salivary diagnosis. – Clin. Oral Invest., 2020, v. 24. – P. 1619–1621.
29. Santosh A.B.R., Muddana K. Viral infections of oral cavity. – J. Fam. Med. Prim. Care., 2020, v. 9. – P. 36–42.
30. Sinjari B., D'Ardes D., Santilli M. et al. SARS-CoV-2 and oral manifestation: an observational, human study. – J. Clin. Med., 2020, v. 9. – P. 3218.
31. To K.K.W., Chan K.H., Ho J. et al. Respiratory virus infection among hospitalized adult patients with or without clinically apparent respiratory infection: a prospective cohort study. – Clin. Microbiol. Infect., 2019, v. 25. – P. 1539–1545.
32. To K.K.W., Tsang O.T.Y., Leung W.S. et al. Temporal profiles of viral load in posterior oropharyngeal saliva samples and serum antibody responses during infection by SARS-CoV-2: an observational cohort study. – Lancet Infect. Dis., 2020, v. 20. – P. 565–574.
33. To K.K.W., Tsang O.T.Y., Yip C.C.Y. et al. Consistent detection of 2019 novel coronavirus in saliva. – Clin. Infect. Dis., 2020, v. 71. – P. 841–843.
34. Troeltzsch M., Berndt R., Troeltzsch M. Is the oral cavity a reservoir for prolonged SARS-CoV-2 shedding? – Med. Hypoth., 2020, v. 146. – P. 110419.
35. Xu H., Zhong L., Deng J. et al. High expression of ACE-2 receptor of 2019-nCoV on the epithelial cells of oral mucosa. – Int. J. Oral Sci., 2020, v. 12. – P. 8.
36. Wade W.G. The oral microbiome in health and disease. – Pharmacol. Res., 2013, v. 69. – P. 137–143.
37. World Health Organization – Weekly operational update on COVID-19. – 2021, https://www.who.int/publications/m/item/weekly-operational-update-on-covid-19-30-november-2021.
38. Zaura E., Keijser B.J., Huse S.M. et al. Defining the healthy "core microbiome" of oral microbial communities. – BMC Microbiol., 2009, v. 9. – P. 259.

Сенсорная функция периодонта (современные аспекты)

Доцент **Г.В. Саносян,** кандидат медицинских наук, главный врач
ООО «Инновационные технологии ЭЭС»
Кафедра ортопедической стоматологии Медицинского института РУДН Минобрнауки РФ
Доцент **М.В. Быкова,** кандидат медицинских наук, профессор кафедры
Кафедра ортопедической стоматологии Медицинского института РУДН Минобрнауки РФ
Профессор **И.Ю. Лебеденко,** доктор медицинских наук, заведующий кафедрой, заведующий лабораторией материаловедения, заслуженный врач РФ
Кафедра ортопедической стоматологии Медицинского института РУДН Минобрнауки РФ, лаборатория материаловедения НМИЦ «ЦНИИС и ЧЛХ» Минздрава РФ
Доцент **Д.О. Быков,** кандидат медицинских наук
Кафедра технологий протезирования в стоматологии МГМСУ им. А.И. Евдокимова Минздрава РФ

Резюме. *В современной клинике ортопедической стоматологии применяют различные приборы, позволяющие оценивать функциональное состояние опорного аппарата зубов. Однако в последние годы появилась информация, которая свидетельствует о том, что нервные функции периодонта взаимодействуют с органами и системами, не связанными непосредственно с актом жевания. Использование прибора «Периосенсомер» и разработанная методика позволяют объективно оценить функциональные особенности пародонта и динамику происходящих в нем изменений. Кроме того, прибор дает возможность практическому врачу оценить изготовленную ортопедическую конструкцию с точки зрения ее влияния на периодонт, а также определить время и уровень адаптации к протезам.*
Ключевые слова: *периодонтальные механорецепторы; сенсорная функция периодонта; устройство «Периосенсомер»; периодонто-мускулярный рефлекс; тактильное чувство периодонта.*

Sensory function of the periodontium (modern aspects)

Associate Professor **Grachya Sanosyan,** Candidate of Medical Sciences,
Chief Physician of LLC Innovative Technologies EES
Associate Professor **Marina Bykova,** Candidate of Medical Sciences,
Professor of the Department
Department of Prosthetic Dentistry of Medical Institute of Peoples' Friendship University of Russia (Moscow)
Professor **Igor Lebedenko,** Doctor of Medical Sciences, Head of the Department,
Head of the Materials Science Laboratory, Honored Doctor of the Russian Federation
Department of Prosthetic Dentistry of Medical Institute of Peoples' Friendship University of Russia (Moscow), Materials Science Laboratory of National Medical Research Center "Central Research Institute of Dentistry and Maxillofacial Surgery"
Associate Professor **Denis Bykov,** Candidate of Medical Sciences
Department of Prosthetic Technology in Dentistry of MSUMD named after A.I. Evdokimov

Summary. *In a modern clinic of orthopedic dentistry, various devices and devices are used to assess the functional state of the supporting apparatus of the teeth. However, in recent years, information has appeared that indicates that the periodontal nerve apparatus have a connection with organs and systems that are not directly related to the act of chewing. The use of the device "Periosensomer" and the developed technique allow to objectively evaluate the functional features of the periodontium and the dynamics of the changes occurring in it. In addition, it enables the practitioner to evaluate the manufactured orthopedic structure in terms of its effect on the periodontium, as well as determine the time and level of adaptation to prostheses.*
Keywords: *periodontal mechanoreceptors; sensory function of the periodontium; device "Periosensomer"; periodontal-muscular reflex; tactile sense of the periodontium.*

Одна из актуальных проблем стоматологии – диагностика функционального состояния опорно-удерживающего аппарата зуба. Это обусловлено не только большой распространенностью заболеваний пародонта, но и почти полным отсутствием в клинической практике средств получения объективной информации о состоянии пародонта. Планирование ортопедического лечения нередко основывается на субъективных представлениях врача, а не на объективных данных, что часто приводит к осложнениям, вызванным перегрузкой опорно-удерживающего аппарата зубов. Подобное наблюдается и при выборе ортопедических конструкций, когда стоматологи, игнорируя роль нервных окончаний как регуляторов функциональной нагрузки на пародонт, исходят в основном из механических характеристик опорно-удерживающего аппарата зуба *[26]*. Однако накопленные данные свидетельствуют о том, что пародонт – это не только опорно-удерживающий аппарат зубов, выполняющий механическую функцию, но и мощная рефлексогенная зона со сложными системами связей. Реагируя на начальные контактные усилия, рецепторы периодонта включают механизмы регуляции сокращения различных групп жевательных мышц, то есть являются начальным звеном рефлекса, который затем регулирует степень жевательного давления и обеспечивает функцию расщепления объекта *[24, 25]*.

В современной клинике ортопедической стоматологии применяют различные приборы – периотестометры, гнатодинамометры, одонтопарадонтометры, аппараты Tekscan и т. д., позволяющие оценивать функциональное состояние опорного аппарата зубов. Однако анализ результатов исследований, полученных с помощью этих методов, дает возможность судить лишь о механической функции пародонта, о способности реагировать на механическую нагрузку изменением его физических свойств, таких как растяжимость и пластичность. Между тем, в последние годы появляется все больше научно обоснованных данных, свидетельствующих о необходимости подходить к пародонту как к структуре, входящей в состав функционального элемента зубочелюстной системы, – функция пародонта осуществляется при участии нервных и гуморальных механизмов регуляции *[1]*.

По имеющимся в научной литературе данным, периодонт содержит большое количество нервных окончаний, в частности проприорецепторов и механорецепторов *[6, 9, 15–20, 22, 23]*. Также приводятся данные, раскрывающие некоторые функциональные характеристики этих рецепторов. Установлено, что среди рецепторов периодонта есть виды, сигнализирующие центральной нервной системе о степени жевательной нагрузки и о ее распределении по различным участкам пародонта *[16]*.

Если рассматривать периодонт как структуру, участвующую только в механической обработке пищи, то насыщенность его разнообразными рецепторами представляется неадекватной поставленной задаче. Однако в последние годы появилась информация, которая свидетельствует о том, что нервные аппараты периодонта взаимодействуют с органами и системами, не связанными непосредственно с актом жевания. Это и некоторые отделы пищеварительного тракта, и эндокринные железы, и сосудистая система *[2–4]*.

Существуют работы, указывающие на важность тактильной рецепции пародонта определенных групп зубов верхней и нижней челюстей.

Результаты исследований, полученные группой ученых Медицинского университета Канагавы (Япония) показывают, что наивысшей тактильной чувствительностью обладают J1, C, P1, M1 верхней челюсти и M1 нижней челюсти. При тактильной стимуляции сенсорные рецепторы этих зубов оказывают влияние на определенные доли коры головного мозга, что проявляется на мониторе спектроинфракрасными пятнами разной величины. Вышеописанные зубы – наиболее чувствительные, обладающие тактильной рецепцией *[22]*.

По данным R.D. Willis и C.J. DiCosimo (1979), периодонт, благодаря разнообразию нервных структур и их насыщенности, обладает высокоразвитой сенсорной функцией и способностью реагировать на очень низкие пороговые усилия *[26]*.

Есть основание полагать, что опорно-удерживающий аппарат зубов обладает центробежной регуляцией, обеспечивающей приспособительные реакции, необходимые для осуществления различных видов целенаправленной деятельности с участием зубочелюстной системы *[12]*. С этих позиций роль нервных элементов пародонта вообще и периодонта в частности значительно расширяется. Вероятно, будет правильным предположить, что в осуществлении даже такого строго регламентированного акта как жевание, роль нервного аппарата пародонта весьма разнообразна. Более того, в случаях нарушения целостности пародонта происходит разрушение связей функциональных элементов зубочелюстной системы с центральной нервной системой, что сопровождается утратой их способности к быстрой адаптации к изменяющимся функциональным нагрузкам.

В то же время различного рода дезинтеграция в нервной системе может стать причиной нарушения структуры и функции различных компонентов функциональных элементов зубочелюстной системы. Отсюда следует, что при восстановлении функции жевательного аппарата зубными протезами необходимо учитывать состояние рецепторного аппарата тканей пародонта. Особое значение этот факт приобретает при замещении дефектов зубных рядов, так как рецепторный аппарат тканей пародонта участвует в регуляции пространственного положения челюстей и в распределении нагрузок *[24, 25]*.

Нервные рецепторы периодонта можно рассматривать как своеобразный барьер, который предотвращает действие чрезмерных нагрузок на зубы и челюстные кости и вместе с рецепторами височно-нижнечелюстного сустава по реципрокному механизму регулируют жевательное давление.

Все вышеизложенное свидетельствует о необходимости детального изучения нервного аппарата пародонта и разработки методов объективной оценки его состояния для планирования наиболее оптимальных конструкций протезов.

Цель исследования

Совершенствование диагностики функционального состояния пародонта на основании изучения его сенсорной функции в клинике ортопедической стоматологии.

Задачи исследования

1. Совершенствовать устройство для определения функционального состояния рецепторов периодонта.

2. Исследовать в сравнении сенсорную функцию периодонта при удерживании и расщеплении пищевого объекта:

photogenica.ru

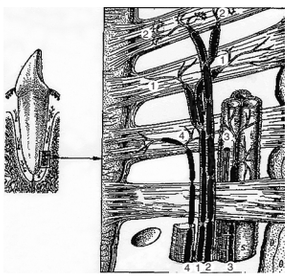

◀ **Рис. 1** Основные типы рецепторов периодонта зубов человека: **1** – сложные кустиковидные окончания с большой площадью ветвления; **2** – клубочковые окончания; **3** – поливалентные (сосудисто-тканевые) окончания; **4** – простые кустики с малой площадью ветвления

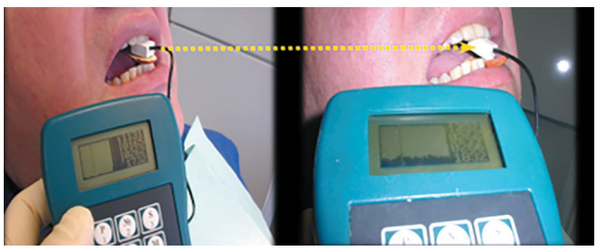

▲ **Рис. 2** Тест удерживания и расщепления

✓ у лиц с витальными зубами и здоровым пародонтом – **группа I**;
✓ у лиц с витальными зубами и здоровым пародонтом при местной анестезии – **группа II**;
✓ у лиц с полными съемными зубными протезами – **группа III**;
✓ у лиц с заболеванием пародонта тяжелой формы – **группа IV**.

3. На основании изучения сенсорной функции периодонта разработать рекомендации для улучшения качества ортопедического лечения.

Материалы и методы

В работе использованы данные морфологии, применены клинические, функциональные методы, а также статистическая обработка результатов. Изучение морфологии разных типов нервных рецепторов и их распределения в периодонте не раз описаны *[7–10]*. Нами были выделены 4 типа нервных рецепторов *(рис. 1)*. Их структура и распределение в периодонте зубов разных групп отличаются.

В клинических условиях обследовано 130 человек, которых разделили на 4 группы с различной сохранностью периодонтального сенсорного аппарата:

группа I – 78 человек с витальными зубами и здоровым пародонтом;

группа II – 8 человек с витальными зубами и здоровым пародонтом, которым по клиническим показаниям применяли местную анестезию;

группа III – 13 человек со съемными зубными протезами при полном отсутствии зубов, то есть с отсутствием периодонтальных рецепторов, которые пользовались протезами более одного года и были удовлетворены ими;

группа IV – 31 человек со среднетяжелой формой заболевания пародонта.

Характеристика пациентов разных функциональных групп представлена в *таблице*.

В рамках клинического исследования разработан оригинальный прибор «Периосенсомер» (патент на изобретение РФ № 2190983 от 20.11.2002 г.) *[10]*. Позже аппарат усовершенствовали в процессе тестирования (патент на изобретение РФ № 2412674 от 27.02.2011 г.) *[11]*.

Был разработан тест для определения функционального состояния сенсорного аппарата периодонта *(рис. 2)*. Методика основана на представлении об участии рецепторного аппарата периодонта зубных рядов прежде всего в регуляции функции удерживания стандартных твердых объектов с их последующим расщеплением. Данная функция обеспечивается включением в ее регуляцию тактильных рецепторов периодонта. При этом осуществляется контроль за установкой режущих краев передних зубов в положение передней окклюзии в зависимости от чувства прикосновения (то есть режущие края передних зубов располагаются встык или точно друг напротив друга). В этом процессе задействован рефлекторный механизм регуляции двигательной активности ряда мышц, таких как musculus pterygoideus lateralis *[21]*, обеспечивающий перемещение нижней челюсти и такую установку передних зубов, при которой не только удерживается пищевой объект, но и осуществляется функция его естественного расщепления.

Перед исследованием сенсорной функции пародонта с пациентами были проведены пояснительные беседы по выполнению разработанного теста удерживания и расщепления миндального ореха *[17]*, с каждым подписано добровольное согласие на участие в эксперименте.

▼ Характеристика обследуемых в функциональных группах

Группа		I: с витальными зубами и здоровым пародонтом	II: с местной анестезией по показаниям	III: со съемными протезами	IV: с заболеванием пародонта
Количество обследуемых		*78*	*8*	*13*	*31*
Пол	*мужской*	*42*	*3*	*8*	*14*
	женский	*36*	*5*	*5*	*17*
Возраст, лет (среднее стандартное отклонение)		*26,4 (8,6)*	*23,6 (6,4)*	*32,5 (7,5)*	*48 (6,5)*
Срок пользование протезами, лет (среднее стандартное отклонение)		–	–	*12,1 (5,5)*	–
Цифровые показатели, г	*удерживания*	*15–95*	*220–390*	*200–380*	*180–20*
	расщепления	*950 (110)*	*1700 (50)*	*>1800*	–

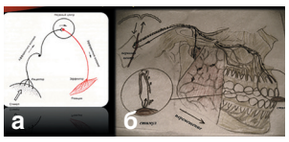

◀ **Рис. 3** Рефлекторная дуга жевательного акта **(а)**; тест удерживания и расщепления миндального ореха **(б)**

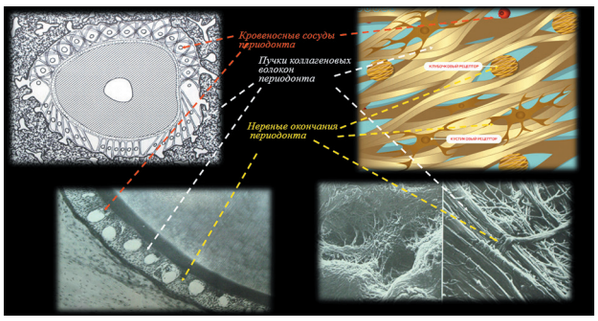

▲ **Рис. 4** Волокна периодонта и их взаимоотношения с нервными окончаниями

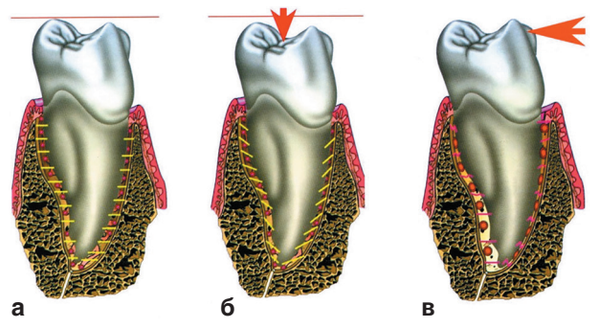

▲ **Рис. 5** Зуб в альвеоле подвешен на связках **(а)**; передача жевательной нагрузки в виде физиологического растяжения коллагеновых фибрилл периодонта и раздражение в них сенсорных рецепторов во время удержания **(б)**; поперечная нагрузка приводит к расшатыванию зуба в альвеоле в процессе жевания, к одностороннему растяжению связок и к раздражению части кустиковидных механорецепторов в области маргинального и клубочковых (тактильных) рецепторов – апикального периодонта **(в)**

Помимо этого, у пациентов группы II исследовали электровозбудимость пульпы зуба эстезиометром 654С1, пациентам группы IV выполняли периотестометрию аппаратом Periotest-M. Также в группе IV (лица с заболеванием пародонта) осуществляли клинико-инструментальную оценку пародонта отдельных зубов, анализировали атрофию костной лунки с помощью пародонтального индекса (ПИ) и рентгенографии опорно-удерживающего аппарата зубов. При необходимости заполняли пародонтограмму.

Статистическую обработку результатов проводили с использованием разработанного сотрудниками Института точной механики и вычислительной техники им. С.А. Лебедева РАН к прибору «Периосенсомер» программного обеспечения для сбора и обработки данных прикладных программ системы Statistica for Windows.

Результаты и их обсуждение

Большинство обнаруженных на гистопрепаратах нервных рецепторов (кустиковидные и клубочковые) были связаны с пучками коллагеновых волокон периодонта и ориентированы по ходу этих пучков *[8, 9]*. Это дает основание полагать, что они относятся к разновидностям механорецепторов, сигнализирующих центральной нервной системе о состоянии натяжения этих пучков и об изменении положения зуба в процессе апробации пищи при удерживании (прикладывание наименьших усилий) между зубами.

Весьма вероятно, что эти окончания – начальное звено рефлекса, который регулирует степень жевательного давления *[26]*. Сила жевательного давления строго соответствует консистенции пищевого объекта, а ее регулирование осуществляется при участии сенсорных рецепторов периодонта и механизмов обратной связи *(рис. 3)*.

Нарушение восприятия раздражений рецепторными аппаратами периодонта может служить пусковым механизмом в разбалансировке силы сокращения жевательной мускулатуры в сторону ее неадекватности, которое выявлено при тестировании лиц с деструктивными поражениями пародонта (группа IV).

Выраженная тенденция к многократным ветвлениям кустиковидных окончаний ведет к тому, что одно волокно в состоянии обеспечить иннервацию не одного пучка коллагеновых волокон, а целого участка периодонта *(рис. 4)*. Это очень важное обстоятельство, так как возникающие при этом импульсы несут информацию об общем состоянии волокон периодонта.

В норме зуб в альвеоле подвешен на связках *(рис. 5, а)*, и любое наименьшее смещение корня в лунке, которое влечет за собой растяжение тех или иных участков коллагеновых фибрилл, приводит к раздражению нервных аппаратов – в первую очередь сложно-разветвленных кустиков *(рис. 5, б)* и клубочковидных окончаний *(рис. 5, в)*.

Представляет интерес и тот факт, что клубочковые окончания характерны для периодонта резцов, клыков и первых моляров и скудно обнаруживаются в периодонте зубов других групп. В этой связи привлекает внимание мнение тех авторов, которые считают, что клубочковые окончания передают импульсы о строго локальных раздражениях *[4, 13, 15]*. Тогда наличие клубочковых окончаний в периодонте резцов позволяет связать это с особой функцией резцов и клыков, участвующих в начальной апробации пищи.

Выше уже отмечалось, что рецепторы периодонта весьма чувствительны к контактным усилиям с последующей регуляцией равномерности сокращения жевательных мышц различных групп. Отсюда следует, что изменение потока импульсов с рецепторов периодонта при уменьшении их количества влечет за собой нарушение адекватности силы сокращения жевательных мышц, соответствующей консистенции пищевого объекта, в результате чего происходит разбалансировка самого процесса жевания *[7]*. Поскольку слабые раздражения не улавливаются нарушенным рецепторным аппаратом, для его возбуждения требуется более сильное воздействие. Это приводит к необходимости с большим усилием, чем требуется, сжимать пищевой комок, отсюда и бóльшая сила сокращения жевательных мышц (из-за отсутствия восприятия чувства сопротивления при контакте с пищевым объектом).

Следовательно, нарушение рецепторного аппарата периодонта имеет немаловажное значение в клинической практике стоматологов.

Одна из сторон этой проблемы – необходимость объективной оценки морфофункционального состояния опор-

▲ **Рис. 6** Устройство «Периосенсомер» для определения функционального состояния сенсорного аппарата периодонта **(а)** и метод для его осуществления **(б)**

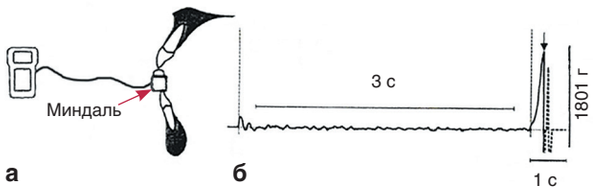

▲ **Рис. 7** Схема исследования **(а)**; диаграмма удерживания и расщепления **(б)**

но-удерживающего аппарата зубов при ортопедическом лечении пациентов с заболеванием пародонта, которым показано изготовление шинирующих конструкций зубных протезов. Существующие на сегодняшний день подходы к выбору конструкции протезов в основном базируются на оценке механической выносливости сохранившихся зубов, и при этом совершенно не учитывается состояние их рецепторного аппарата. Последнее в значительной мере связано с отсутствием объективных методик, позволяющих проводить подобные исследования. Некоторые работы доказали, что функция удерживания пищевого объекта между передними зубами напрямую зависит от чувствительности рецепторного аппарата данных зубов *[13, 14, 24, 25]*. Нарушения потоков сигналов, исходящих от рецепторов периодонта, существенно изменяют функцию жевательных мышц и их физиологические показатели. В частности, при снижении чувствительности рецепторов или при уменьшении их количества, что отмечается при деструктивных поражениях пародонта, наблюдаются неадекватные по силе сокращения мышц.

ПОКАЗАТЕЛИ, ПОЛУЧЕННЫЕ В ХОДЕ ДИСПАНСЕРНЫХ ОБСЛЕДОВАНИЙ ПАЦИЕНТОВ С ОРТОПЕДИЧЕСКИМИ КОНСТРУКЦИЯМИ, ПОМОГУТ СВОЕВРЕМЕННО ВЫЯВИТЬ МОМЕНТ, КОГДА ИЗГОТОВЛЕННЫЕ ПРОТЕЗЫ ПЕРЕСТАЮТ БЫТЬ ФУНКЦИОНАЛЬНЫМИ И ТРЕБУЮТ ЗАМЕНЫ. ОЦЕНКА СЕНСОРНОЙ ФУНКЦИИ ПЕРИОДОНТА ДОПОЛНЯЕТ АРСЕНАЛ СОВРЕМЕННЫХ МЕТОДОВ ФУНКЦИОНАЛЬНОЙ ДИАГНОСТИКИ.

Прибор «Периосенсомер» (ранее аппарат, определяющий сенсорную функцию периодонта) позволяет регистрировать весьма слабые напряжения жевательных мышц, для осуществления которых необходима высокая чувствительность рецепторного (тактильного) аппарата периодонта *(рис. 6)*.

Тестирование аппарата, проведенное в клинике кафедры ортопедической стоматологии МИ РУДН, позволило разработать шкалу значений соответствующих уровней чувствительности рецепторного аппарата. Важно определить развиваемые у пациента уровни жевательной нагрузки на стандартный пищевой объект (объект исследования – миндальный орех Estrella).

В качестве исходных использовали следующие фазы: удерживание пищевого объекта, во время которого прикладывались наименьшие усилия, необходимые для этого, и расщепление данного пищевого объекта, что требовало соответствующего изменения положения челюстей и напряжения жевательных мышц.

Клинико-функциональные исследования показали, что обследуемые со здоровым пародонтом прикладывали слабые усилия на фазе удерживания пищевого объекта. В последующей же фазе расщепления отмечали быстрое нарастание силы с резким падением в конце *(рис. 7)*.

Для уточнения роли нервных окончаний в регуляции функции удерживания и расщепления пищевого объекта были проведены две серии исследований (группы II и III).

В группе II, у лиц со здоровым пародонтом, которым предварительно (по клиническим показаниям) проводили анестезию, было отмечено, что в 1-ой фазе для удерживания пищевого объекта пациентам приходилось прилагать бóльшую силу, чем обычно. К тому же показатели существенно колебались, как бы проводя поиск необходимого взаимоположения челюстей для удержания объекта и осуществления последующего акта расщепления *(рис. 8)*. Примечательно, что почти все обследованные этой группы не были уверены в правильном положении челюстей при расщеплении пищевого объекта. Субъективные впечатления подтверждают нарушение афферентаций с тактильных рецепторов периодонта и показывают роль данной афферентации в удерживающей фазе, предшествующей расщеплению.

Особое место в исследовании занимали лица с полным отсутствием зубов и наличием съемных зубных протезов (группа III). У них показатели силы в фазе удерживания были близки к таковым в группе II. Однако в фазе расщепления прилагаемые усилия значительно превышали аналогичные у лиц со здоровым пародонтом и наличием зубов *(см. рис. 8)*.

У больных с заболеванием пародонта (группа IV) соответствующие показатели полностью зависели от степени тяжести процесса и, соответственно, от деструктивных изменений в пародонте. В этом случае обнаруживалась неустойчивость прилагаемых усилий в фазе удерживания и их повышение по сравнению со здоровым пародонтом. Особо следует обратить внимания на фазу расщепления, которая осуществлялась у разных лиц с различной силой, достигая у некоторых очень высоких показателей. К тому же, кроме значительного разброса показателей силы расщепления, этот процесс был существенно растянут во времени *(см. рис. 8)*.

Не меньший интерес представляют данные, полученные у обследуемых с наличием некоторых конструкций несъемных протезов. В частности, обнаружено: при шинировании зубов объединенными коронками происходит резкая потеря чувства контактного (тактильного) при-

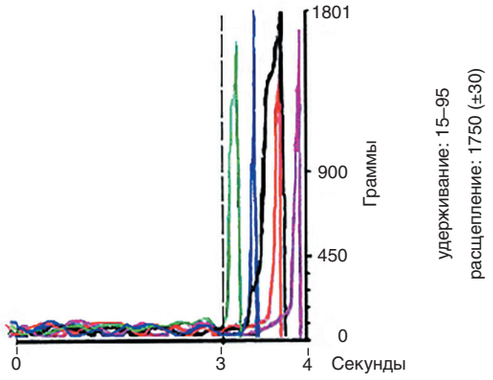

Группа I: с витальныими зубами и здоровым пародонтом

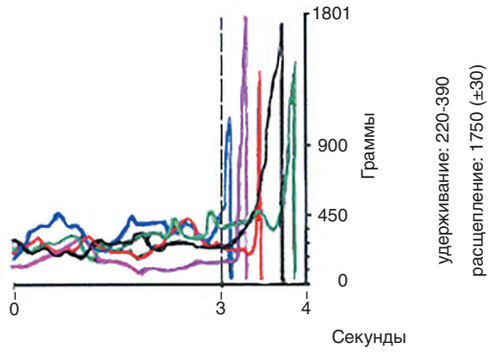

Группа II: с витальными зубами и здоровым пародонтом при местной анестезии

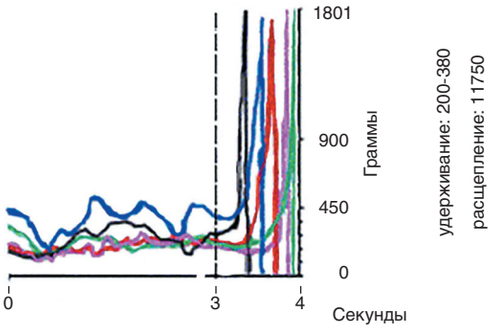

Группа III: со съемными протезами при полном отсутствии зубов

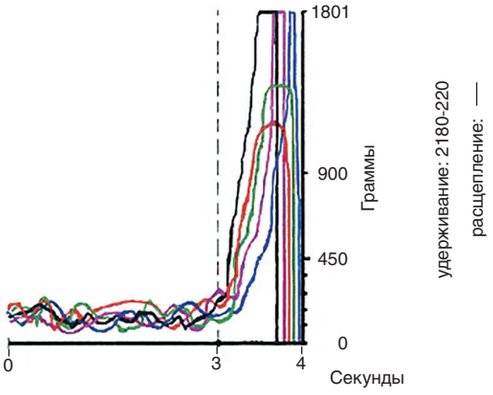

Группа IV: генерализованный пародонтит развившейся стадии

▲ **Рис. 8** Результаты периосенсометрических исследований в четырех группах

косновения, что на приборе выражается в виде увеличения цифровых показателей при фазе удерживания на несколько десятков единиц – до 180–220 г (1,8~2,2 N). При этом оказалось, что изменения порога чувствительности зависят еще и от того, сколько зубов объединяет ортопедическая конструкция. Чем больше их в едином блоке, тем ниже чувствительность рецепторов отдельных зубов, то есть тем выше исходные пороговые нагрузки на каждый зуб. По данным некоторых авторов, эти показатели в отдаленные сроки (12–24 мес) частично снижаются – появляется некая адаптация к зубным протезам *[5]*. Вместе с тем предполагается, что происходит и перестройка рецепторного звена у зубов антагонистов, а также в определенных мышечных волокнах групп жевательных мышц. Это проявляется в виде увеличения размеров мышечных волокон и в их гипертрофии, в изменении показателей биоэлектрической активности, потенциалов действия и покоя.

Нервные окончания тесно связаны с пучками коллагеновых волокон периодонтальной связки, образуя в совокупности своеобразный сенсорный аппарат, который реагирует на изменения напряжения коллагеновых фибрилл *(см. рис. 5)*. Это дает основание полагать, что сенсорный аппарат играет весьма важную роль при акте жевания, подключаясь сразу после прикосновения к зубам пищевого объекта. Идущие от рецепторов периодонта сигналы при погружении зуба позволяют точно дозировать жевательную нагрузку и силу мышечных сокращений. Одновременно с этим происходит пространственное смещение челюстей относительно пищевого объекта в позицию необходимую для оптимальной обработки пищи.

Эти предположения подтверждаются при наблюдении за лицами, носящими полные съемные протезы (группа III). У обследуемых данной группы за счет отсутствия зубов и, соответственно, периодонтального тканевого комплекса страдает контроль и управление положением челюстей при функции жевания. Другими словами, изменяются окклюзионные взаимоотношения челюстей. В известной мере для больных этой группы характерно отсутствие возможности правильного расположения челюстей при функциях удерживания, откусывания и жевания пищевого объекта. Прикладывая бóльшие усилия для осуществления функции удерживания, пациенты, имеющие полные съемные протезы, вынуждены контролировать этот процесс с помощью других рецепторов, возможно, локализованных в костных структурах зубочелюстной системы и слизистой оболочке протезного ложа, обладающих более низкой чувствительностью и формирующих при возбуждении чувство давления.

Контроль над функцией удерживания у пациентов с полными съемными протезами не столь адекватен, как у лиц со здоровым пародонтом. Неслучайно в 25% случаев наблюдаются проблемы с удерживанием ореха между зубами, часто происходит его потеря. Для этих пациентов характерно также затруднение удерживания протеза в стабильной позиции.

Таким образом, в акте первичной апробации пищи, когда определяются ее консистенция, форма и место расположения в полости рта, в основном задействованы клубочковые нервные окончания периодонта. Благодаря им достигается высокая точность в определении локализаций контактных усилий, падающихся на зубы. Именно эти рецепторы в первую очередь подключаются в момент удерживания пищевого объекта между резцами.

Резюмируя сказанное, можно констатировать, что периодонт обладает тактильной чувствительностью, которая проявляется в ощущении прикосновения (при контакте зубов во время удерживания объекта) и в восприятии чувства давления (при расщеплении объекта).

Наряду с контактной чувствительностью периодонт и другие компоненты пародонта обладают ноцицепцией, проявляющейся при значительном увеличении силы давления в процессе расщепления объекта *[2]*.

Принимая во внимание объективные результаты исследования и показатели периосенсометрии при функциях удерживания и расщепления, можно с уверенностью констатировать, что периодонт с его многочисленными нервными окончаниями – мощная рефлексогенная зона. В связи с этим становится понятным наличие обширных рефлекторных влияний рецепторов периодонта на деятельность других органов, непосредственно не связанных с зубочелюстной системой *[4, 17, 22]*.

Выводы

Использование прибора «Периосенсомер» и разработанная методика позволяют объективно оценить функциональные особенности пародонта и динамику происходящих в нем изменений. Кроме того, прибор дает возможность практическому врачу оценить изготовленную ортопедическую конструкцию с точки зрения ее влияния на периодонт, а также сравнить исходный уровень функционального состояния пародонта с таковым спустя некоторое время, то есть определить время и уровень адаптации к протезам.

Показатели, полученные в ходе диспансерных обследований пациентов с ортопедическими конструкциями, помогут своевременно выявить момент, когда изготовленные протезы перестают быть функциональными и требуют замены.

Оценка сенсорной функции периодонта дополняет арсенал современных методов функциональной диагностики, применяемых для обследования пациентов в ортопедической стоматологии.

Прибор и разработанный тест были представлены на международных салонах инноваций «Брюссель-Эврика – 2002», Salone International des Invention Geneva – 2012 и удостоены диплома международного качества и золотой медали.

Координаты для связи с автором:
sanosyan-gv@rudn.ru, grachyas@gmail.com *– Саносян Грачья Варужанович;* ***bykova-mv@rudn.ru, bykova.m@mail.ru*** *– Быкова Марина Владимировна;* ***lebedenko-iyu@rudn.ru; lebedenkoi@mail.ru*** *– Лебеденко Игорь Юльевич;* ***13dantist@mail.ru*** *– Быков Денис Олегович*

СПИСОК ЛИТЕРАТУРЫ

1. Будылина С.М. Сенсорная функция челюстно-лицевой области. – Росс. стоматологич. журн., 2002, № 4. – С. 4–9.
2. Будылина С.М., Дегтярев В.П. Физиология челюстно-лицевой области. – М.: Медицина, 2000. – 352 с.
3. Безрукова А.П. Эмбриогенетическая теория развития заболеваний пародонта. – Пародонтология, 2000, № 4. – С. 16–18.
4. Гемонов В.В. Некоторые типовые особенности морфологии нервных окончаний зубов у человека. – Проблемы нейростоматологии и стоматологии, 1998, № 3. – С. 11–15.
5. Жулёв Е.Н. Несъемные протезы: теория, клиника и лабораторнаятехника. – Н. Новгород: НГМД, 1995. – 365 с.
6. Майер Г. Актуальные для практикующего стоматолога аспекты сотрудничества с врачами других специальностей при функциональной диагностике и терапии заболеваний височно-нижнечелюстного сустава. – Панорама ортопедич. стоматологии, 2001, № 3. – С. 2–4.
7. Саносян Г.В., Быкова М.В., Лебеденко И.Ю. Сенсорная функция периодонта зубов на начальных этапах жевания. – Сб. науч. тр. «Стоматология славянских государств, 2020. – С. 274–280.
8. Саносян Г.В., Гемонов В.В., Малик М.В. Нервный аппарат периодонта и его место в системе рефлексогенных зон организма. – Стоматология, 2001, № 4. – С. 4–7.
9. Саносян Г.В., Гемонов В.В., Малик М.В. Структурные изменения нервных окончаний периодонта при его патологии. – Пародонтология, 2004, № 2 (31). – С. 55–58.
10. Саносян Г.В., Лебеденко И.Ю., Гемонов В.В. с соавт. Способ оценки состояния сенсорно-моторной и осязательной функции опорно-удерживающего аппарата зуба и устройство для его осуществления. – Патент РФ № 2190983 от 20.10.2002.
11. Саносян Г.В., Софронов П.Д. Устройство для оценки сенсорно-моторной и осязательной функции периодонта зуба. – Патент РФ № 2412674 от 27.01.2011.
12. Снякин П.Г. Белкова З.П., Будылина С.М. Значение физиологических исследований эффективных систем в стоматологии // Сб. науч. тр. – М.: ММСИ, 1968, вып. 12. – С. 218.
13. Рубин Л.Р., Михеев В.В. Стоматоневрология. – М.: Медгиз, 1954. – 263 с.
14. Рубинов И.С. Физиологические основы стоматологии. – Ленинград: Медицина, 1970. – 334 с.
15. Фалин Л.И. Поддерживающий аппарат зуба. – Теория и практика стоматологии, 1963, вып. 6. – С. 8.
16. Gustav F.V. Anatomie and Biochimie in periodontal membrane. – NY: Stuttgart, 1990. – P. 241–250.
17. Hannam A.G. The innervation of the periodontal ligament in: The periodontal ligament in health and disease / Ed. by B.K.B. Berkovitz, B.J. Moxham, H.N. Newman. – Oxford: Pergamon Press, 1982. – P. 173–196.
18. Harris R. Innervation of human periodontium. – Monogr. Oral Scien., 1975, v. 4. –P. 27–46.
19. Maeda T. Sensory innervation of the periodontal ligament in the incisor and molar of the monkey, Macaca fuscata. An immunohistochemical study for neurofilament protein and glia-specific S-100 protein. – Arc. Histolog. Jap., 1987, v. 50 (4). – P. 437–454.
20. Sanosyan G.V., Gemonov V.V., Sofronov P.D. et al. A Device for studying and recording the threshold values of the tactile sensitivity of periodontal receptors. – J. Biomed. Engin., 2002, v. 4. – P. 34–37.
21. Sessle B.J., Schmitt A. Effects of Controlled Tooth Stimulation of Jaw Muscle Activity in Man. – Arch. Oral Biol., 1992, v. 17. – P. 1587.
22. Shimazaki T., Otsuka T., Akimoto S. et al. Comparison of brain activation via tooth stimulation. – J. Dent. Res., 2012, v. 91 (8). – P. 759–763.
23. Steenberghe D. The structure and function of periodontal innervations. A review of the literature. – J. Periodont. Res., 1979, v. 14 (3). – P. 185–203.
24. Trulsson M., Johansson R.S. Encoding of tooth loads by human periodontal afferents and their role in jaw motor control. – J. Prog. Neurobiol., 1996, v. 49 (3). – P. 267–284.
25. Trulsson M., Johansson R.S. Forces applied by the incisors and roles of periodontal afferents during food-holding and –biting tasks. – Exp. Brain Res, 1996, v. 107 (3). – P. 486–496.
26. Willis R.D., DiCosimo C.J. The Abscence of Proprioceptive nerve Endings In The Human Periodontal Ligament. The Role of the Periodontal Ligament Mechanoreceptors in the Reflex Controle of Mastication. – J. Periodontol., 1979, v. 48. – P. 108–115.

СВЕТОПОЛИМЕРИЗАЦИОННАЯ ЛАМПА

Самая мощная и надежная светополимеризационная платформа!

FUSION^5



- **Полимеризация фокусированным пучком света за 3 секунды**
- **Гибкая универсальная платформа**

Реклама

РУ № ФСЗ 2011/10962 от 22.02.2018 г.

МЕДЕНТА

Генеральный дистрибьютор в России: ООО «МЕДЕНТА»
123308, г. Москва, Новохорошевский проезд, д. 25,
Тел.: 8 800 500-32-54 (звонки из регионов РФ бесплатные),
+7 (499) 946-46-09, +7 (499) 946-46-10, e-mail: shop@medenta.ru,
сайт: www.medenta.ru

Анализ эффективности комбинированного способа лечения местной терапии афтозного стоматита

Доцент **Ю.А. Македонова,** доктор медицинских наук, заведующая кафедрой
Аспирант **Е.С. Александрина**
Кафедра стоматологии Института непрерывного медицинского и фармацевтического образования ВолгГМУ (Волгоград) Минздрава РФ

Резюме. *Афтозный стоматит – одно из самых распространенных заболеваний среди патологий слизистой оболочки рта по всему миру и практически в каждой возрастной группе. Этиология и патогенез многофакторны, а вопросы лечения остаются спорными среди исследователей. Однозначна только необходимость высокоэффективной местной терапии, которая позволит повысить качество жизни пациентов. Целью исследования стал анализ эффективности комбинированного способа лечения с применением дезоксирибонуклеата натрия в местной терапии афтозного стоматита. В исследовании приняли участие 60 пациентов, которых разделили на 2 группы (группа А: общепринятая местная терапия; группа Б: разработанный комбинированный способ местного лечения афтозного стоматита, который включал аппликации препарата на основе дезоксирибонуклеата натрия «Колетекс-гель-ДНК-Л» с последующей фиксацией геля на поверхности афты саморассасывающейся пленкой). Динамику течения афтозных изъязвлений оценивали спустя 3, 7, 14 дней на основании показателей изменения диаметра афт, интенсивности боли, полуколичественных данных и цитологической картины. Результаты всех методов исследования доказали, что скорость заживления и купирование болевого синдрома быстрее наступали при применении комбинированного способа лечения на основе дезоксирибонуклеата натрия. Но данный способ не позволил сократить частоту рецидивов новых афт в отдаленных наблюдениях.*
Ключевые слова: *афтозный стоматит; дезоксирибонуклеат натрия; цитограмма; репаративная регенерация; интенсивность боли.*

Analysis of the effectiveness of a combined method for the treatment of local therapy of aphthous stomatitis

Associate Professor **Julia Makedonova,** Doctor of Medical Sciences,
Head of the Department
Graduate student **Ekaterina Aleksandrina**
Department of Dentistry of the Institute of Continuing Medical and Pharmaceutical Education of Volgograd State Medical University

Summary. *Aphthous stomatitis is one of the most common diseases among pathologies of the oral mucosa throughout the world and in every age group of the population. Etiology and pathogenesis are multifactorial, and treatment issues remain controversial among researchers of this pathology. Only the need for highly effective local treatment is unambiguous, which will improve the quality of life of patients. The aim of the study was to analyze the effectiveness of the combined method of treatment with the use of sodium deoxyribonucleate in the local treatment of aphthous stomatitis. The study involved 60 patients who were divided into 2 groups (group A: generally accepted local therapy; group B: a developed combined method for the local treatment of aphthous stomatitis, which included the application of a drug based on sodium deoxyribonucleate Kolegel-DNA-L followed by fixation of the gel on the surface of the aphtha absorbable film). The dynamics of the course of aphthous ulcerations was assessed after 3, 7, 14 days based on changes in the diameter of aphthae, pain intensity, semi-quantitative data and cytological picture. The results of all research methods proved that the speed of healing and relief of pain syndrome occurs faster when using a combined method of treatment based on sodium deoxyribonucleate. But this method did not allow to reduce the frequency of relapses of new aphthae in long-term follow-up.*
Keywords: *aphthous stomatitis; sodium deoxyribonucleate; cytogram; reparative regeneration; pain intensity.*

Оральные афты и афтоподобные язвы – одна из наиболее частых форм изъязвлений в полости рта. Этиология многофакторна, как и лечение. Афтозный стоматит поражает от 20 до 25% населения и является одним из наиболее частых поражений полости рта в общей популяции *[7]*. Помимо этого, подобные изъязвления во рту могут появляться вторично по отношению к ряду четко определенных патологических состояний. В отдельных случаях они рефрактерны, сохраняются от нескольких недель до нескольких месяцев и нарушают нормальное состояние пациента, снижая качество жизни. Лечение афтозных язв полости рта представляет собой сложную задачу. При афтозном или рецидивирующем афтозном стоматите, вызванным общесоматическим заболеванием, предпочтительна местная терапия из-за минимальных побочных эффектов. Если болезнь прогрессирует, врач общего профиля назначает системные препараты *[9]*.

В настоящее время не существует высокоэффективного местного лечения для облегчения симптомов, вызванных афтозным стоматитом. Общепринятая стратегия терапии заключается в уменьшении боли и в сокращении продолжительности поражений. Настоятельно рекомендуется местное применение кортикостероидов, антибиотиков и анальгетиков. Однако длительные и повторяющиеся химические обработки могут вызвать грибковые инфекции и лекарственную устойчивость, что в дальнейшем приведет к более серьезным побочным эффектам и опасным для жизни осложнениям. Общие рекомендации касаются отказа от твердой, кислой и соленой пищи, а также от алкоголя и газированных напитков *[11]*. Кроме того, не следует использовать зубные пасты, содержащие лаурилсульфат натрия. Было доказано, что полоскания рта раствором хлоргексидина биглюконата и местные кортикостероиды уменьшают тяжесть и продолжительность афт. Однако раствор хлоргексидина биглюконата, широко используемый в коммерческих антисептиках для полости рта, показал высокую цитотоксичность в отношении фибробластов и остеобластов человека. Использование системных нестероидных противовоспалительных препаратов (НПВП) или даже стероидов может оказаться токсичным для желудочно-кишечного тракта и сердца или иметь нефротоксические побочные эффекты *[6]*.

Крайне необходимы новые фармакологические молекулы, действующие иначе, чем используемые химические вещества, но способные уменьшать воспалительный процесс без побочных проявлений, одновременно стимулируя заживление ран.

Поиск новой стратегии местного лечения оральных афт опирается на понимание процессов патогенеза данного заболевания. На сегодняшний день при существующих возможностях лабораторной диагностики находится все больше доказательств взаимосвязи патогенеза оральных афт и признаков иммунной дисрегуляции. Афты полости рта представляют собой изъязвления слизистой оболочки с разнообразным воспалительным инфильтратом и с крупными зернистыми лимфоцитами. Эти клетки и воспалительный инфильтрат преобладают в предъязвенной фазе и на этапе заживления *[10]*. Так как процесс носит характер изъязвления слизистой оболочки рта, присутствует и вторичная нагрузка на иммунную систему слизистой в силу нарушения адекватного кровоснабжения, утраты части клеточных элементов и их последующего повышенного потребления в процессах противоинфекционной защиты и репарации. Недостаточные резервы организма для восстановления перечисленных нарушений создают предпосылки для развития различного рода осложнений, влияющих на длительность и эффективность проводимой терапии. В ходе лечения таких пациентов оправдано использование иммунокорригирующих средств, которые поддерживают противоинфекционную защиту. Перспективные средства в данной категории фармакотерапии – препараты, созданные на основе нуклеиновых кислот. Один из препаратов выбора – дезоксирибонуклеат натрия *[4]*. Посредством рецепторного взаимодействия происходят активация макрофагов и их модулирующее влияние на ход иммунного ответа. Механизм действия данного препарата основан на способности дезоксирибонуклеата натрия включаться в клетку посредством пиноцитоза. Внутри клетки активируются «циклазы», отвечающие за синтез циклических нуклеотидов, которые, в свою очередь, опосредуют механизмы активации клетки. При активизации лимфоцитов дезоксирибонуклеатом натрия активизируются энергетический метаболизм внутри клетки, синтез РНК и ДНК, а также секреция различных внутриклеточных белков. Дезоксирибонуклеат натрия – источник нуклеотидов для клеток, то есть важнейшего «строительного материала», необходимого для репарации тканей. В эксперименте на мышах было выявлено, что местное применение дезоксирибонуклеата натрия уменьшало отек и повреждение кожи. Данный эффект достигался за счет подавления локального окислительного стресса, вызываемого ишемией-реперфузией на тканевом уровне *[8]*.

Цель исследования

Проанализировать эффективность комбинированного способа лечения с применением дезоксирибонуклеата натрия в местной терапии афтозного стоматита.

Материалы и методы

Рандомизированное контролируемое исследование было проведено среди пациентов молодого возраста по ВОЗ (18–44 года) с клиническим диагнозом «малый афтозный стоматит», К12.00 (МКБ 10) на базе кафедры стоматологии Института НМФО ВолгГМУ и одобрено локальным этическим комитетом университета (справка № 2 021/017 от 22.03.2021).

Критерий включения в исследование – клинический диагноз «малый афтозный стоматит» по классификации Стэнли: язвы размером менее 10 мм, расположенные на неороговевающих поверхностях слизистой оболочки, рецидивирующие с интервалом 1–4 мес, заживление через 7–10 дней.

Критерии исключения: беременность, аллергические реакции на используемые препараты, хронические заболевания (гепатит, СПИД, целиакия, дефицит IgA, диабет и т. д.), прием лекарств (антибиотики, противогрибковые препараты, кортикостероиды, гормональные средства и т. д.).

Пациентов разделили на группы по 30 человек в каждой. Обследуемые *группы А* получали общепринятую схему лечения согласно рекомендациям национального руководства по терапевтической стоматологии под редакцией Л.А. Дмитриевой (2019) *[2]*: аппликационная анестезия 10%-ным раствором лидокаина; промывание слабыми антисептиками полости рта, снятие мягкого налета

photogenica.ru

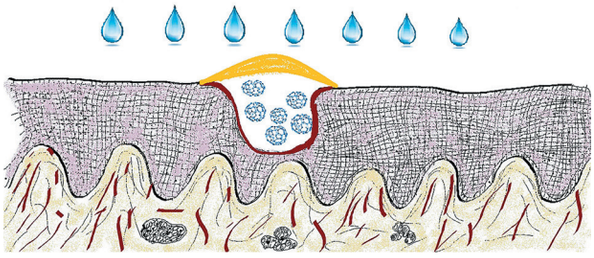

▲ **Рис. 1** Схематичное изображение афты в пределах эпителия слизистой оболочки рта, на которую нанесен гель «Колегель-ДНК-Л», зафиксированный сверху пленкой для соблюдения необходимого времени экспозиции геля в области дефекта

▲ **Рис. 2** Афты: **а)** до начала лечения; **б)** через 14 дней: полная эпителизация

с поверхности слизистой оболочки рта и зубов; удаление некротических масс с применением фермента трипсина, 1 мг которого растворяли в 1 мл 0,9%-ного раствора натрия хлорида; адгезивная дентальная паста солкосерила по 10 мин 2–3 раза в день; имудон 6–8 табл. в день.

В *группе Б* лечение также включало промывание полости рта слабыми антисептиками, снятие мягкого налета с поверхности слизистой оболочки рта и зубов; удаление некротических масс с применением фермента трипсина, 1 мг которого растворяли в 1 мл 0,9%-ного раствора натрия хлорида, а также разработанный на кафедре комбинированный способ местного лечения афтозного стоматита, с помощью аппликаций препарата на основе дезоксирибонуклеата натрия («Колетекс-гель-ДНК-Л») с последующей фиксацией геля на поверхности афты саморассасывающейся пленкой на основе желатина *(рис. 1)*.

У всех обследуемых пациентов получено информированное письменное согласие. Исследование проводили с апреля 2021 года по апрель 2022-го.

Диаметр афт

Оральные афтозные поражения измеряли с помощью устройства для измерения размеров пораженной поверхности в полости рта (патент РФ на полезную модель № 166417 оценки диаметра, мм). Оценку проводили на 1-й день (непосредственно перед началом лечения) *[3]*, на 3-й, 7-й и 14-й день.

Оценка боли

Боль оценивали по визуальной аналоговой шкале (ВАШ) одновременно с измерением поражения. Пациентов просили выбрать число от 1 до 10 на линейке со значками лиц: 1 – отсутствие боли, 10 – сильная боль *[5]*.

Полуколичественные данные

При клиническом осмотре определяли наличие признаков нагноения, некротических изменений, фиброза соединительной ткани, отека, гиперемии (+ слабый; ++ умеренный; +++ выраженный; – отсутствуют).

Цитологическое исследование

Для контроля за течением раневого процесса, определения его фазы, эффективности предлагаемого комбинированного способа лечения изучали цитологические отпечатки. Материалом служил соскоб с поверхности афтозных изъязвлений. Предварительно пациент полоскал рот, удаляя некротические массы. Затем исследуемый материал наносили на предметное стекло, высушивался при комнатной температуре и отправляли в лабораторию. Под микроскопом определяли клеточный состав. Результаты оценивали по пяти характеристикам цитограмм:

I тип – некротический: объект состоит из детрита и остатков разрушенных нейтрофилов, массивная микрофлора находится внеклеточно;

II тип – дегенеративно-воспалительный: в препарате содержится большое количество нейтрофилов в состоянии дегенерации и деструкции в виде кариопикноза и кариорексиса, цитолиза;

III тип – воспалительный: нейтрофилы средней степени сохранности составляют 85–90%, а 5–10% приходится на долю лимфоцитов и моноцитов, отдельных макрофагов и полибластов;

IV тип – воспалительно-регенераторный: количество нейтрофилов уменьшается до 60–70%, сохранность их увеличивается; 20–30% клеток составляют тканевые недифференцированные полибласты, фибробласты, лимфоциты, а также макрофаги, увеличение числа которых до 5–10% присуще процессу очищения раны; микрофлора наблюдается в небольшом количестве в состоянии активного фагоцитоза;

V тип – регенераторный: содержание нейтрофилов составляет 40–50%; резко преобладают молодые клетки грануляционной ткани, про- и фибробласты, макрофаги, эндотелий, полибласты, эпителий; микрофлора практически q.

Таким образом, I–III типы цитограмм соответствовали первой фазе раневого процесса *[1]*, IV–V типы – второй и третьей фазам.

Полученные данные были подвергнуты статистическому анализу с помощью компьютерной программы Statistica, версия 13.0 (StatSoft Inc., США). Предполагаемый минимальный размер выборки – n=60. Описательная статистика таблиц представлена показателями средней величины и ее средней ошибки (M±m), а также расчетом процентных долей. Для сравнения между переменными применяли критерий Стьюдента. Достоверной считалась статистическая значимость различий $p<0,05$.

Результаты и их обсуждение

В исследование было включено 60 пациентов (37 женщин и 23 мужчины) с малым афтозным стоматитом в соответствии с критериями включения. Размеры образований колебались от 5 до 8 мм. Среди пораженных участков – верхняя и нижняя губа, слизистая оболочка щек, языка и мягкое небо. Количество поражений и их диаметры до терапии были одинаковыми в обеих группах ($p>0,05$).

Диаметр афт

Перед началом лечения средний диаметр поражения составил 6,82±1,52 мм в группе А и 6,34±1,77 мм в груп-

▼ **Таблица 1** Разница в уменьшении диаметра язв в исследуемых группах, мм

Срок наблюдения	Группа	
	А	Б
До лечения	*6,82±1,52*	*6,34±1,77*
3 дня	*4,79±0,5*	*3,82±0,4*
7 дней	*3,20±0,1**	*2,40±0,1**

▲ **Прим.:** * статистическая значимость между группами p<0,05.

▼ **Таблица 2** Динамика полуколичественных изменений

Признак	Группа							
	А	Б	А	Б	А	Б	А	Б
	До лечения		3 дня		7 дней		14 дней	
Отек	*+++*	*+++*	*++*	*+*	*+*	*–*	*–*	*–*
Гиперемия	*+++*	*+++*	*++*	*+*	*+*	*–*	*–*	*–*

▲ **Прим.:** + слабый; ++ умеренный; +++ выраженный; – отсутствуют.

пе В *(рис. 2, а)*. На 3-й день средний диаметр уменьшился до 4,79±0,5 мм в группе А и до 3,82±0,4 мм в группе Б; через 7 дней среднее значение составило 3,20±0,1 мм в группе А и 2,40±0,1 мм в группе Б. Обе группы показали прогрессивное уменьшение протяженности афт с полным заживлением на 14-й день *(рис. 2, б)*. Разница в уменьшении диаметра язв в группах оказался статистически значимым на 7-ой день *(табл. 1)*.

Оценка боли

До начала лечения пациенты обеих группы отмечали сильную болезненность, усиливающуюся при приеме пищи и разговоре. Показатель интенсивности боли составил в группе А 4,0±1,07 балла, в группе Б – 4,0±1,9 балла. Спустя 3 дня пациенты в группе Б отмечали значительное уменьшение интенсивности боли, показатель снизился до 1,0±0,22 балла, что было в 3 раза меньше показателя в группе А, равного 3,0±0,38 балла. На 7-ой день интенсивность боли в обеих группах была незначительной: 1,0±0,092 балла в группе А, 1,0±0,12 балла в группе Б. Статистически значимую разницу в уменьшении боли между группами наблюдали только на 3-й день (p<0,05, *рис. 3*). Через 14 дней от начала лечения боли не было.

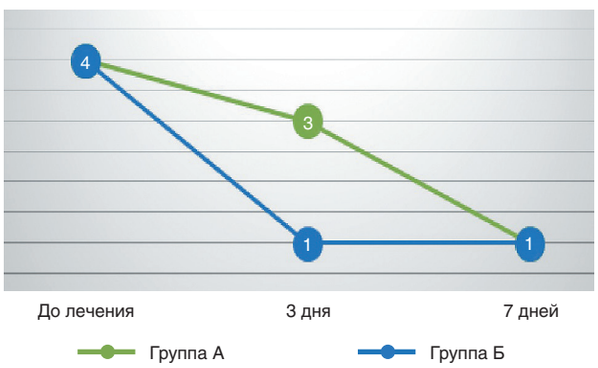

▲ **Рис. 3** Интенсивность боли по шкале ВАШ

Полуколичественные данные

При клиническом осмотре признаков нагноения, некротических изменений, фиброза соединительной ткани не выявлено. Показатели полуколичественных данных представлены в *таблице 2*.

Цитологическое исследование

До начала лечения в цитограммах мазков-отпечатков пациентов обеих групп превалировала картина острого воспаления, соответствующая некротическому и дегенеративно-воспалительному типам: на фоне эритроцитов лейкоциты (нейтрофилы единичные сохранные и полуразрушенные), нити фибрина, ядра разрушенных клеток, единичные клетки плоского эпителия, нити фибрина, большое количество кокков, ядра разрушенных клеток *(рис. 4, а)*.

На 3-й день картина цитограмм пациентов группы А стала соответствовать дегенеративно-воспалительному и воспалительному типам в соотношении 25:5, а в группе Б это соотношение цитограмм было 10:20 что соответствует I фазе раневого процесса, но III тип цитограмм в группе Б встречался в 2,5 раза чаще, чем у пациентов группы А.

Спустя 7 дней терапии цитологическая картина пациентов группы А соответствовала воспалительно-регенераторному и регенераторному типам цитограмм в соотношении 24:6, в группе Б данное это соотношение составило 14:16. То есть результат соответствовал II–III фазам раневого процесса, в мазках-отпечатках обнаружены нейтрофилы, фибробласты, макрофаги, эпителий *(рис. 4, б)*. У пациентов группы Б преобладание цитограмм V типа наблюдали в 3 раза чаще, чем в группе А. На 14-й день у пациентов обеих групп отмечна полная эпителизация.

Выводы

В исследовании оценена эффективность лечения местного афтозного стоматита (облегчение боли, уменьшение размеров поражения и скорости наступления фаз раневого процесса) с помощью комбинированного способа

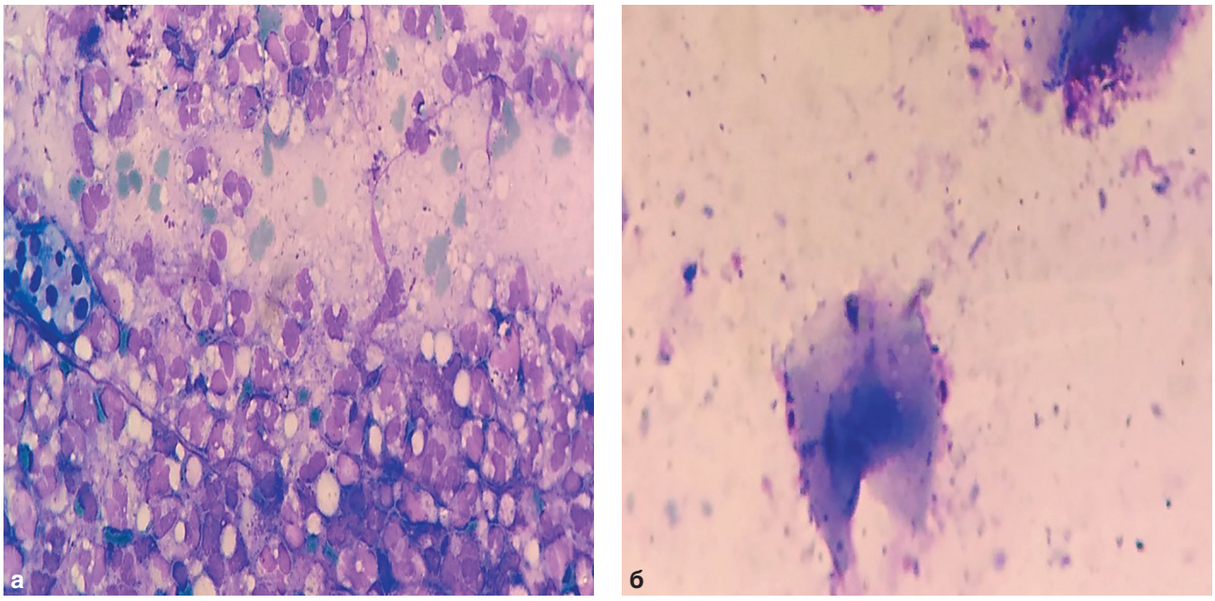

▲ **Рис. 4** Цитограммы мазка-отпечатка с поверхности афты: **а)** до лечения (окраска по Маллори; нач. ув. ×50); **б)** на 7-й день (окраска гематоксилином и эозином; нач. ув. ×100)

на основе дезоксирибонуклеата натрия, лидокаина и альгината натрия. Использование препарата «Колегель-ДНК-Л» с фиксацией саморассасывающейся пленкой позволило статистически значимо уменьшить диаметр язв на 7-й день фармакотерапии.

ЗАЖИВЛЕНИЯ БЫСТРЕЕ НАСТУПАЛО ПРИ КОМБИНИРОВАННОМ СПОСОБЕ ЛЕЧЕНИЯ НА ОСНОВЕ ДЕЗОКСИРИБОНУКЛЕАТА НАТРИЯ. НО ДАННЫЙ СПОСОБ НЕ ПОЗВОЛИЛ СОКРАТИТЬ ЧАСТОТУ РЕЦИДИВОВ НОВЫХ АФТ В ОТДАЛЕННЫХ НАБЛЮДЕНИЯХ.

Благодаря комбинированному способу боль значительно уменьшалась на 3-й день терапии. Помимо этого, необходимо отметить преимущество предлагаемого способа по сравнению с общепринятой схемой в эргономике проведения лечебных манипуляций: использование геля дает возможность уменьшить количество аппликаций различных фармакосредств с пяти до трех, а нанесение саморассасывающейся пленки позволяет выдержать экспозицию в течение необходимых 15–20 мин в комфортных условиях для пациента без риска смывания его ротовой жидкостью, что в совокупности повышает качество жизни пациентов.

Цитологическое исследование показывает, что применение геля «Колегель-ДНК-Л» с саморассасывающейся пленкой ускоряет смену фаз раневого процесса, что подтверждает результаты предыдущих исследований и высокую эффективность предлагаемого метода в сокращении периода обострения афтозного стоматита.

Отдаленные результаты спустя 6 и 12 мес показали: комбинированный способ местного лечения не позволил сократить частоту рецидивов афтозного стоматита у пациентов, поэтому несмотря на то что этиология и патогенез остаются спорными вопросами, необходим поиск средств и методов, позволяющих воздействовать на увеличение периода ремиссии данного заболевания.

Координаты для связи с авторами:
mihai-m@yandex.ru *– Македонова Юлия Алексеевна;*
aleksandrina92@inbox.ru *– Александрина Екатерина Сергеевна*

СПИСОК ЛИТЕРАТУРЫ

1. Давыдов Ю.А., Ларичев А.Б. Вакуум-терапия и раневой процесс: монография. – М.: Медицина, 1999. – 160 с.
2. Дмитриева Л.А., Максимовский Ю.М. Терапевтическая стоматология: национальное руководство. – М.: ГЭОТАР-Медиа, 2019. – 888 с.
3. Македонова Ю.А. Оптимизация патогенетической терапии больных красным плоским лишаем слизистой оболочки полости рта диссертация. – Автореф. докт. дисс., ВолгГМУ, 2018, Волгоград. – 52 с.
4. Македонова Ю.А., Александрина Е.С., Варгина С.А. с соавт. Сравнительная эффективность местного лечения афтозного стоматита. – Эндодонтия today, 2021, № 19 (2). – С. 95–100.
5. Харченко Ю.А. Адекватная оценка боли – залог успешного лечения. – Universum: медицина и фармакология, 2014, № 4 (5). – С. 4.
6. Baigent C., Davies K., Embers J. et al. Heather Halls Coxib and traditional NSAID (CNT) Collaboration, Oxford Population Health. – Lancet, 2013, v. 382. – P. 769–779.
7. Gasmi A.B., Noor S., Menzel A. et al. Oral Aphthous: Pathophysiology, Clinical aspects and medical treatment. – Arch. Razi. Inst., 2021, v. 76 (5). – P. 1155–1163.
8. Liu J., Rybakina E.G., Korneva E.A. et al. Effects of Derinat on ischemia-reperfusion-induced pressure ulcer mouse model. – J. Pharmacol. Sci., 2018, v. 138 (2). – P. 123–130.
9. Shouval D.S., Rufo P.A. The role of environmental factors in the pathogenesis of inflammatory bowel diseases: a review. – JAMA Pediatr., 2017, v. 171. – P. 999–1005.
10. Tarakji B., Gazal G., Al-Maweri S.A. Guidelines for the diagnosis and treatment of recurrent aphthous stomatitis for practicing dentists. – J. Int. Oral Heal., 2015, v. 7 (5). – P. 74.
11. Volle G., Fraison J.B., Gobert D. et al. Dietary and nondietary triggers of oral ulcer recurrences in Behcet's disease. – Arthrit. Care Res., 2017, v. 69. – P. 1429–1436.

Зубные щетки **CRYSTAL FRESH**

Чистим зубы без пасты!

Концепция **CRYSTAL FRESH**

Натуральная керамика

Зубные щетки имеют в составе волокон щетинок натуральную керамику, которая позволяет эффективнее удалять зубной налет и очищать зубы.

Не обязательно использовать зубную пасту, но при желании можно чистить зубы и с ней.
Эффект применения натуральной керамики сохраняется.

Реклама

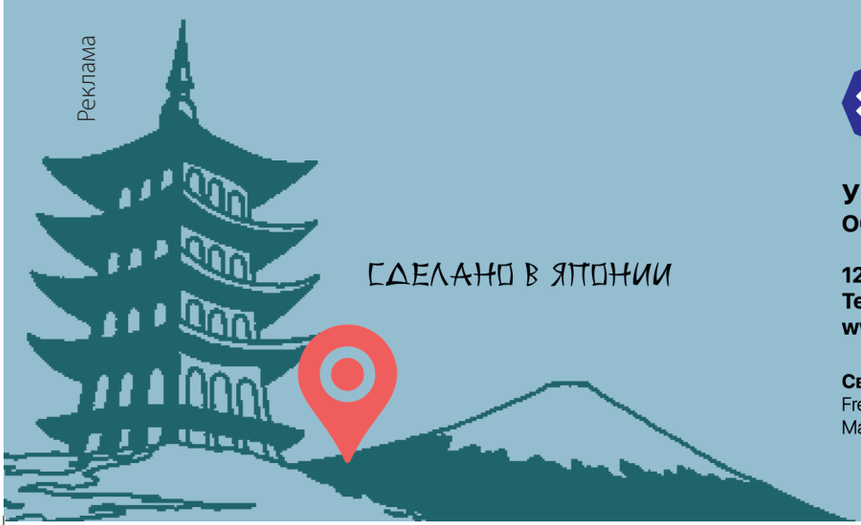

СДЕЛАНО В ЯПОНИИ

МЕДЕНТА

УПОЛНОМОЧЕННЫЙ ПРЕДСТАВИТЕЛЬ:
ООО «МЕДЕНТА»

123308, Москва, Новохорошевский проезд, д. 25
Тел: +7 (499) 946-46-10, 946-46-09, 8 (800) 500-32-54
www.artmedenta.ru

Свидетельство о государственной регистрации:
Fresh: RU.77.01.34.014.E.002198.08.20 от 20.08.2020
Marines: RU.77.01.34.014.R.002176.08.20 от 18.08.2020

Диагностические возможности спектроскопии высокого разрешения ЯМР ^{1}H и ^{13}C ротовой жидкости пациентов с цереброваскулярной патологией

Профессор **А.В. Митронин,** доктор медицинских наук, декан стоматологического факультета МГМСУ, заведующий кафедрой, заслуженный врач РФ
Аспирант, ассистент **О.А. Антонова**
Ассистент **Д.А. Останина,** кандидат медицинских наук
Кафедра кариесологии и эндодонтии МГМСУ им. А.И. Евдокимова Минздрава РФ
Старший научный сотрудник **В.И. Привалов,** кандидат физико-математических наук
Лаборатория химии координационных полиядерных соединений Института общей и неорганической химии им. Н.С. Курнакова РАН Минздрава РФ
Доцент **М.Б. Гокжаев,** кандидат химических наук
Доцент **М.И. Антонова,** кандидат химических наук, заведующая учебной частью
Профессор **А.А. Прокопов,** доктор химических наук, заведующий кафедрой
Кафедра общей и биоорганической химии МГМСУ им. А.И. Евдокимова Минздрава РФ
Профессор **М.Ю. Максимова,** доктор медицинских наук
Кафедра нервных болезней стоматологического факультета МГМСУ им. А.И. Евдокимова Минздрава РФ, Научный центр неврологии (Москва)
Врач-стоматолог-терапевт **Н.В. Митронина**
Терапевтическое отделение № 2 Клинического центра стоматологии МГМСУ им. А.И. Евдокимова Минздрава РФ

Резюме. *Благодаря новым технологическим возможностям многократно возросли чувствительность и разрешающая способность спектрометров ядерного магнитного резонанса (ЯМР). В связи с чем в настоящее время данный метод исследования все более активно используется медиками и биологами для биологических жидкостей (моча, кровь, спинномозговая жидкость, сок поджелудочной железы, желчь, пот, желудочный сок, околоплодные воды) в качестве инструмента метаболического скрининга патологических изменений, что является одной из основных задач метаболомики.*
Ключевые слова: *цереброваскулярная патология; ЯМР-спектроскопия; ротовая жидкость; метаболомика.*

Diagnostic capabilities of high-resolution ^{1}H and ^{13}C NMR spectroscopy of the oral fluid of patients with cerebrovascular pathology

Professor **Alexander Mitronin,** Doctor of Medical Sciences, Dean of the Faculty of Dentistry, Head of the Department, Honored Doctor of Russian Federation
Postgraduate student, assistant **Olesya Antonova**
Assistant **Diana Ostanina,** Candidate of Medical Sciences
Department of Cariology and Endodontics of MSUMD named after A.I. Evdokimov
Senior Researcher **Victor Privalov,** Candidate of Physical and Mathematical Sciences
Laboratory of Chemistry of Coordinating Polynuclear Compounds of the Institute of General and Inorganic Chemistry named after N.S. Kurnakov of the Russian Academy of Sciences
Associate Professor **Mikhail Gokzhaev,** Candidate of Chemical Sciences
Associate Professor **Marita Antonova,** Candidate of Chemical Sciences, Head of Education
Professor **Alexey Prokopov,** Doctor of Chemical Sciences, Head of the Department
Department of General and Bioorganic Chemistry of MSUMD named after A.I. Evdokimov
Professor **Marina Maksimova,** Doctor of Medical Sciences

Department of Nervous Diseases of Faculty of Dentistry of MSUMD named after A.I. Evdokimov, Scientific Center of Neurology (Moscow)
Dentist-therapist **Natalya Mitronina**
Therapeutic Department № 2 of the Clinical Center of Dentistry of MSUMD named after A.I. Evdokimov

Summary. *By the provision of new technological capabilities, the sensitivity and resolution of nuclear magnetic resonance (NMR) spectrometers have increased many times over. In this connection, at present, this method is increasingly being used by physicians and biologists to study biological fluids (urine, blood, cerebrospinal fluid, pancreatic juice, bile, sweat, gastric juice, amniotic fluid) as a tool for metabolic screening of pathological changes, which is one of the main tasks of metabolomics*
Keywords: *cerebrovascular pathology; NMR-spectroscopy; oral fluid; metabolomics.*

В последние годы ротовая жидкость стала объектом интенсивного изучения методом ЯМР-спектроскопии высокого разрешения с целью формирования ее общего метаболомического профиля, обнаружения различных патологий на ранних стадиях их развития, исследования метаболизма, а также для решения прикладных задач *[3, 6, 10]*.

В стоматологии ученые впервые подошли к метаболическому профилированию слюны методом ЯМР не только на протонах, но и на ядрах ^{13}C, ^{31}P, ^{19}F, изучая спектры слюны пациентов с эрозивными поражениями зубов и с клиновидными дефектами твердых тканей зубов *[2, 4, 5]*. В ходе изыскинй были получены результаты, представляющие как прикладной, так и теоретический интерес, что подтвердило высокую информативность метода ЯМР-спектроскопии и целесообразность его дальнейшего применения в исследованиях стоматологического профиля.

В результате совершенствования способов обнаружения и количественной оценки в области геномики, протеомики и метаболомики слюна стала хорошим источником образцов для выявления маркеров заболеваний, поскольку доказана корреляция многочисленных характеристик слюны с аналогичными показателями крови *[9]*. Получение образца слюны имеет множество преимуществ по сравнению с тестируемыми в настоящее время биологическими жидкостями: это неинвазивная, безболезненная и простая процедура, которая не требует профессиональной подготовки и не вызывает нежелательных побочных эффектов у пациентов. В настоящее время важен и тот факт, что сбор слюны относительно безопасен, а значит, риск распространения коронавируса минимизируется *[7]*.

Благодаря прогрессу, достигнутому в исследованиях секрета слюнных желез, и разнообразию инструментария молекулярной биологии сформировалась общепризнанная концепция саливаомики (ораломики) *[8]*, включающая в себя геномику, транскриптомику, протеомику, метабономику и ряд сопредельных дисциплин, что позволило создать комплексную профессиональную базу знаний *[1]*. Это обусловило использование слюны в качестве источника важной информации по самым различным видам коморбидной патологии. Имеются первые публикации, отражающие исследования по неврологическим заболеваниям, сосредоточенные на выявлении в составе слюны новых биомаркеров заболеваний, которые помогают в диагностике, предоставляют точную прогностическую информацию и отслеживают течение заболевания *[7–9]*.

Цель исследования

Рассмотреть спектры ЯМР ^{1}H и ^{13}C ротовой жидкости пациентов с хроническими формами нарушения мозгового кровообращения и сравнить с показателями здоровых людей для установления возможных признаков данной патологии как фрагмента ее комплексного изучения с учетом измененного стоматологического статуса.

Материалы и методы

Для реализации поставленной цели проведено обследование 46 пациентов в возрасте от 45 до 74 лет, которых распределили на две исследуемые группы в соответствии с поставленным диагнозом. Основную группу составили 23 пациента с подтвержденным диагнозом 167.8-ЦВБ: *«Дисциркуляторная энцефалопатия, декомпенсация»*. В контрольную группу вошли 19 пациентов без соматической патологии в анамнезе. У всех пациентов осуществляли забор образцов ротовой жидкости в градуированные пластиковые пробирки типа «Эппендорф» объемом 15 мл в течение 5 мин в положении сидя методом сплевывания.

Образцы ротовой жидкости исследовали с помощью спектроскопии магнитного резонанса ядер изотопа водорода-1 (^{1}H). Собранные образцы ротовой жидкости хранили при 290 К в герметичных пластиковых пробирках с пластиковыми пробками. Для записи спектров калиброванные ЯМР-ампулы диаметром 5 мм, заполненные образцами на высоту 50–60 мм, со вставленными стеклянными капиллярами диаметром 1 мм, заполненными тяжелой водой (D_2O), помещали в датчик спектрометра ЯМР. Сигнал дейтерия тяжелой воды использовали для настройки однородности магнитного поля и ядерной стабилизации резонансных условий спектрометра.

Спектры ЯМР ^{1}H и ^{31}P записывали при комнатной температуре 298 К на спектрометре высокого разрешения Avance-300 (Bruker, Германия) по стандартной одноимпульсной программе с предварительным насыщением сигнала воды (программа ZGPR). Параметры записи спектров:

- частота ЯМР резонанса – 300,21 МГц для ^{1}H и 121,50 МГц для ^{31}P;
- длительность импульсов возбуждения – 2 мкс (30-градусный импульс);
- длительность насыщающего импульса – 1 с;
- подавление мощности насыщающего передатчика – 40 dB;
- период следования импульсов – 1 с;
- количество накопления сканов – 320.

Все химические сдвиги δ в миллионных долях (м. д. или ppm) исследованных образцов протонов ^{1}H приведе-

photogenica.ru

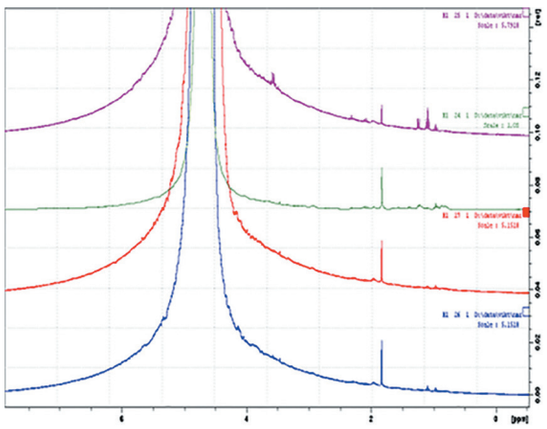

▲ **Рис. 1** Обзорные спектры ЯМР ^{1}H с широкополосным подавлением протонов образцов слюны здоровых людей (№ 1 и № 2) и образцов слюны пациентов с хроническими формами нарушения мозгового кровообращения (№ 3 и № 4)

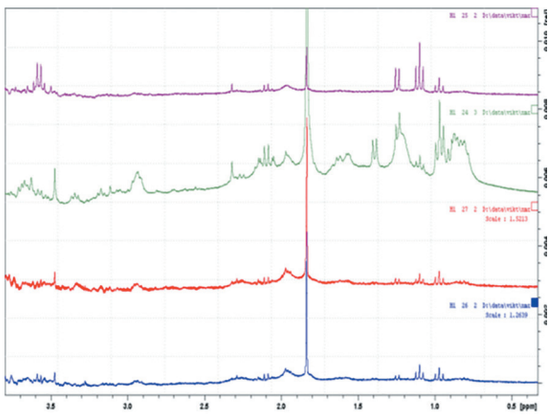

▲ **Рис. 2** Спектры ЯМР ^{1}H органической части образцов слюны здоровых людей (№ 1 и № 2) и образцов слюны пациентов с хроническими формами нарушения мозгового кровообращения (№ 3 и № 4)

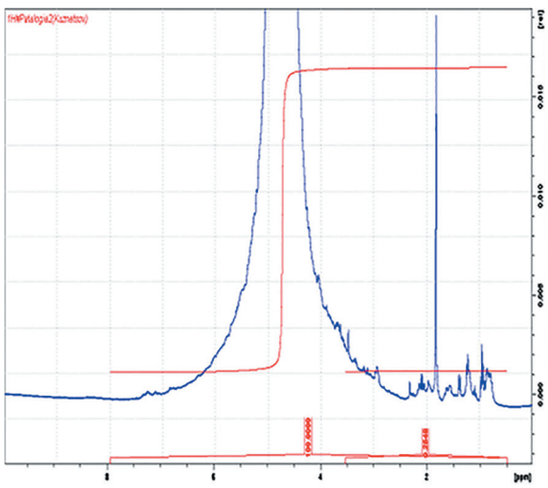

▲ **Рис. 3** Обзорный спектр ЯМР ^{1}H образца слюны № 3 пациента и относительные интегральные интенсивности суммарного спектра «вода + органические молекулы» (интенсивность принята за 100%) и органической части слюны пациента (относительная интенсивность сигналов органических молекул – 0,25%)

ны относительно сигнала тетраметилсилана $Si(CH_3)_4$ как внешнего стандарта, фосфора ^{31}P относительно 85%-ного водного раствора H_3PO_4 как внешнего стандарта. Во все образцы слюны в ЯМР-ампулы добавляли тяжелую воду в количестве 5% от объема.

Преимущества использованного метода записи спектров состоят в том, что он позволяет регистрировать слабые сигналы органических молекул слюны в присутствии сильного сигнала воды. Частота спектрометра выставляется точно на сигнал воды, перед записывающим 90-градусным импульсом включается слабое радиочастотное поле на частоте ЯМР ^{1}H сигнала воды образца слюны. В течение действия этого поля (1–2 с) сигнал воды селективно насыщается и в спектре оказывается подавленным, а последующий 90-градусный записывающий импульс возбуждает ЯМР ^{1}H переходы сигналов органических молекул слюны.

Результаты и их обсуждение

На *рисунке 1* в качестве примера приведено семейство спектров ЯМР ^{1}H высокого разрешения двух образцов слюны здоровых людей (№ 1 и № 2) и двух образцов слюны пациентов с несовпадающими хроническими формами нарушения мозгового кровообращения (№ 3 и № 4). Все спектры состоят из одного сильного сигнала воды H_2O и группы слабых сигналов органических молекул, входящих в состав исследуемых образцов слюны. После вычитания сигнала воды в области сигналов органических молекул до нуля в рамках математического обеспечения спектрометра получена более информативная форма тех же спектров, то есть спектры органической составляющей образцов слюны без сигнала воды *(рис. 2)*. Сигналы в спектрах ^{1}H органических молекул слюны здоровых людей практически совпадают, но сильно отличаются по величинам химических сдвигов и интенсивности от сигналов органических молекул в спектрах пациентов № 3 и № 4, которые, в свою очередь, значительно разнятся между собой.

Таким образом, по общему виду спектров ЯМР ^{1}H органических молекул образцов слюны можно идентифицировать здоровых людей и лиц с хроническими формами нарушения мозгового кровообращения. Причем пациентов можно дифференцировать путем сопоставления спектров слюны больных с разными особенностями патологии, находящими свое отражение в спектрах ЯМР ^{1}H в тех деталях, которые еще предстоит установить.

Приняв суммарную интенсивность сигналов в спектрах ЯМР ^{1}H образцов ротовой жидкости «вода + органические молекулы» за 100%, измерили относительную интегральную интенсивность сигналов органических молекул смешанной слюны в процентах. На *рисунке 3* показан спектр ЯМР ^{1}H образца ротовой жидкости пациента с цереброваскулярной патологией, а также интегральные интенсивности суммарного сигнала, принятого за 100%. Аналогично были измерены относительные интегральные интенсивности органических молекул смешанной слюны для всех образцов. В результате выявили, что и в контрольной группе, и у пациентов с цереброваскулярной патологией относительная интегральная интенсивность сигналов ^{1}H органических молекул практически одинакова и колеблется в диапазоне от 0,05 до 0,25%. Таким образом, установлено, что суммарная концентрация органических молекул в смешанной слюне при данной

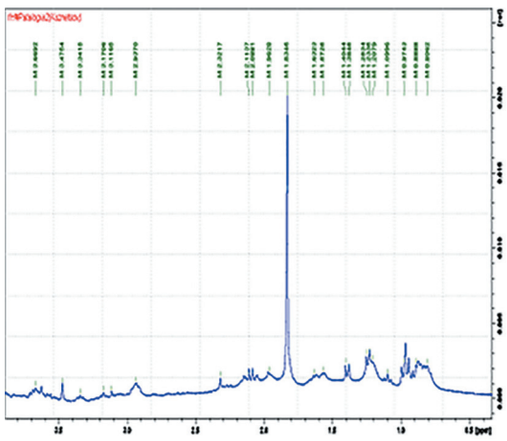

▲ **Рис. 4** Растянутый спектр ЯМР ^{1}H органической части образца слюны № 3 больного пациента. В верхней части спектра указаны химические сдвиги протонов, м. д. или ppm

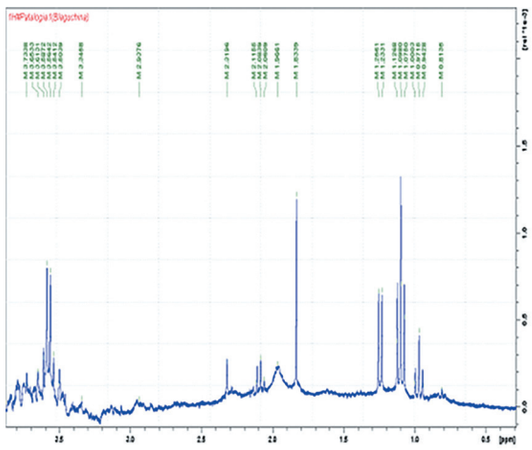

▲ **Рис. 5** Растянутый спектр ЯМР ^{1}H органической части образца слюны № 4 больного пациента. В верхней части спектра указаны химические сдвиги протонов, м. д. или ppm

патологии не является показательной, в отличие от поражений твердых тканей зубов невоспалительного генеза без сопутствующих заболеваний *[2]*.

Одна из задач дальнейшего исследования образцов ротовой жидкости пациентов методом спектроскопии ЯМР ^{1}H высокого разрешения – идентификация сигналов органических молекул в зависимости от состояния пациентов и характера их болезни.

В то время как сигналы органических молекул в спектрах пациентов контрольной группы практически совпадают по величинам химических сдвигов и пиковых интенсивностей, у пациентов с цереброваскулярной патологией эти сигналы сильно различаются – они характеризуются индивидуальным набором химических сдвигов и пиковых интенсивностей *(рис. 4, 5)*.

Детальную идентификацию сигналов в спектрах ЯМР ^{1}H органических молекул ротовой жидкости проводили с использованием многомерных методов корреляционной спектроскопии ЯМР ^{1}H и ^{13}C. Было установлено, что в ротовой жидкости основной исследуемой группы наблюдается увеличение уровня молочной кислоты (сигнал протонов метила 1,41 м. д.) и снижение концентрации пировиноградной (сигнал протонов метила 2,29 м. д.). Такую ситуацию связывают с особенностями энергетических процессов в головном мозге, отличительная черта которых – преимущественное окисление глюкозы в реакциях аэробного гликолиза.

Вывод

ЯМР ^{1}H-спектроскопия высокого разрешения – аналитический метод, демонстрирующий отличия ротовой жидкости здорового человека от смешанной слюны пациентов с хроническими формами нарушения мозгового кровообращения с возможностью последующей более детальной дифференцировки стоматологической патологии.

Координаты для связи с авторами:
mitroninav@list.ru *– Митронин Александр Валентинович;* ***+7 (916) 946-13-32, khvorostenkoolesia@gmail.com*** *– Антонова Олеся Александровна;* ***dianaostanina@mail.ru*** *– Останина Диана Альбертовна;* ***privalov@igic.ras.ru*** *– Привалов Виктор Иванович;* ***aqualung@inbox.ru*** *– Гокжаев Михаил Борисович;* ***antmarita@gmail.com*** *– Антонова Марита Ивановна;* ***pral@mail.ru*** *– Прокопов Алексей Александрович;* ***+7 (916) 963-32-89, ncnmaximova@mail.ru*** *– Максимова Марина Юрьевна;* ***kiselevamgmsu@mail.ru*** *– Митронина Наталья Вячеславовна*

СПИСОК ЛИТЕРАТУРЫ

1. Коннов В.В., Шоломов И.И., Анисимова Я.Ю. с соавт. Стоматологический статус у пациентов с хроническим нарушением мозгового кровообращения. – Совр. проблемы науки и образования, 2014, № 6 [электронный ресурс]. Режим доступа: science-education.ru/ru/article/view?id=15845 (дата обращения: 04.04.2022).
2. Митронин А.В., Сребная Е.А., Привалов В.И. с соавт. Исследование ротовой жидкости методом ЯМР ^{19}F спектроскопии высокого разрешения – Cathedra – Кафедра. Стоматологич. образование, 2017, № 62. – С. 12–15.
3. Митронин А.В., Сребная Е.А., Привалов В.И. с соавт. Спектроскопия высокого разрешения ЯМР ^{1}H ротовой жидкости молодых пациентов с клиновидными дефектами зубов. – Эндодонтия today. – 2020, т. 18, № 4. – С.20–25.
4. Основы молекулярной ораломики / Под ред. Т.П. Вавиловой. – М.: МГМСУ, 2015. – 98 с.
5. Chen-Zi Z., Xing-Qun C., Ji-Yao L. et al. Saliva in the diagnosis of diseases. – Int. J. Oral Sci., 2016, v.8. – P. 133–137; doi:10.1038/ijos.2016.38.
6. Duchemann B., Triba M.N., Guez D. et al. Nuclear magnetic resonance spectroscopic analysis of salivary metabolome in sarcoidosis. – Sarcoid. Vascul. Diff. Lung Dis., 2016, v. 33. – P. 10–16.
7. Farah R., Haraty H., Salame Z. et al. Salivary biomarkers for the diagnosis and monitoring of neurological diseases. – Biomed. J., 2018, v. 41, iss. 2. – P. 63–87; doi: 10.1016/j.bj.2018.03.004.
8. Janigro D., Bailey D.M., Lehmann S.et al. Peripheral Blood and Salivary Biomarkers of Blood–Brain Barrier Permeability and Neuronal Damage: Clinical and Applied Concepts. – Front. Neurol., 2021 [электронный ресурс]. Режим доступа: doi.org/10.3389/fneur.2020.577312 (дата обращения: 07.04.2022).
9. W LAB. Liquid Biopsy – Salivaomics – Saliva Exosomics – Wound Healing - Oral Cancer. – ENTER W Lab UCLA School of Dentistry [электронный ресурс]. Режим доступа: www.hspp.ucla.edu/skb.swf (дата обращения: 04.04.2022).
10. Zerihun T.D., Farid A., Rupasri M. et al. The human saliva metabolome. – Metabolom., 2015, v. 11 (6). – P. 1864–1883.

Влияние различных порошков для воздушно-абразивной полировки на поверхность эмали, цемента и композитной реставрации (электронно-микроскопическое исследование)

Профессор **А.В. Митронин,** доктор медицинских наук, декан стоматологического факультета МГМСУ, заведующий кафедрой, заслуженный врач РФ
Ассистент **Т.С. Беляева,** кандидат медицинских наук
Ассистент **Н.В. Заблоцкая,** кандидат медицинских наук
Кафедра кариесологии и эндодонтии МГМСУ им. А.И. Евдокимова Минздрава РФ
Ординатор **А.О. Олейникова**
Кафедра хирургической стоматологии МГМСУ им. А.И. Евдокимова Минздрава РФ

Резюме. *Воздушно-абразивная полировка (air-flow) – эффективный метод удаления биопленки и разного рода налета с поверхности зубов. Однако применение классических порошков для воздушно-абразивной обработки может значительно увеличивать шероховатость поверхности твердых тканей зуба и стоматологических реставраций. В последние годы были предложены новые формулы порошков, характеризующиеся, по заявлению производителей, меньшей абразивностью и более щадящим действием. В связи с этим представляется важным исследовать воздействия различных типов порошков для air-flow на поверхность эмали, цемента и композитных реставраций. Результаты данного СЭМ-исследования показали, что порошок эритритола оставляет наиболее гладкую поверхность по сравнению с порошками глицина, бикарбоната натрия и карбоната кальция. В то же время применение всех исследованных порошков ведет к поверхностной убыли полимерной матрицы композита и увеличивает шероховатость прямых композитных реставраций.*
Ключевые слова: *воздушно-абразивная полировка; карбонат кальция; бикарбонат натрия; глицин; эритритол; композитная реставрация; профессиональная гигиена; шероховатость поверхности.*

Influence of various powders for air-polishing on the surface of enamel, cement and composite restoration (a SEM study)

Professor **Alexander Mitronin,** Doctor of Medical Sciences, Dean of the Faculty of Dentistry, Head of the Department, Honored Doctor of Russian Federation
Assistant **Tatyana Belyaeva,** Candidate of Medical Sciences
Assistant **Natalya Zablotskaya,** Candidate of Medical Sciences
Department of Cariology and Endodontics of MSUMD named after A.I. Evdokimov
Resident **Anastasia Oleynikova**
Department of Surgical Dentistry of MSUMD named after A.I. Evdokimov

Summary. *Air polishing (Air-flow) is an effective method for removing plaque and biofilm from the tooth surface. But classic abrasive air-flow powders can significantly increase surface roughness of teeth and dental restorations. In recent years some new powder formulas with more gentle action were presented. Therefore, studying the effect of different powders on the surface of enamel, cement and composite restorations is of a great importance. The results of the present SEM study show, that erythritol creates the smoothest surface compared to glycine, sodium bicarbonate and calcium carbonate. At the same time the use of all tested powders leads to a wearing of resin matrix and significantly increases the roughness of composite restorations.*
Keywords: *air polishing; calcium carbonate; sodium bicarbonate; glycine; erythritol; composite restoration; professional hygiene; surface roughness.*

Важнейший аспект профилактики кариеса зубов и его осложнений, а также болезней пародонта – контроль микробной биопленки *[10]*. Один из наиболее значимых путей решения данной задачи – эффективная гигиена полости рта. Наряду с самостоятельным уходом за полостью рта пациентам рекомендуется регулярно посещать врача-стоматолога для профилактических осмотров, для оценки и коррекции индивидуальной гигиены и для проведения профессиональных лечебно-профилактических мероприятий *[1]*. Их задача – полное удаление мягких и минерализованных зубных отложений со всех поверхностей зубов и реставраций, в том числе с труднодоступных для самостоятельной очистки. Для осуществления данной задачи предложен широкий спектр инструментов и методик. Воздушно-абразивная полировка (air-flow) давно стала неотъемлемой частью комплексной процедуры профессиональной гигиены полости рта. Она позволяет быстро и качественно удалить мягкий зубной налет, зубную бляшку и некоторые виды пигментаций с поверхностей зубов и реставраций.

Однако наряду с удалением зубных отложений, важными задачами профессиональной гигиены остаются бережное отношение к твердым тканям зубов, стоматологическим конструкциям и слизистой оболочке полости рта, а также создание максимально гладкой поверхности зубов и реставраций, препятствующей в дальнейшем адгезии микроорганизмов и формированию новой биопленки *[2]*. Другими словами, все проводимые лечебно-профилактические процедуры не должны вызывать повреждение поверхности твердых тканей зуба, а также имеющихся в полости рта реставраций.

Изначально для воздушно-абразивного полирования применяли достаточно твердые субстраты (карбонат кальция, гидрокарбонат натрия) с довольно крупным размером частиц. По данным исследований, применение классических высокоабразивных порошков для air-flow способствовало локальной убыли твердых тканей зуба (особенно более мягких – цемента и дентина) и увеличивало шероховатость поверхности, что способствует более быстрому образованию новой биопленки и повышает риск развития кариеса зубов и заболеваний пародонта, а также снижает эстетические свойства реставраций *[9]*.

Для уменьшения негативного воздействия air-flow на поверхность зубов предлагались различные подходы: уменьшение размера частиц порошка; применение порошков с гранулами скругленной формы; появление новых химических составов порошков. Ряд исследований говорит о более щадящем воздействии данных формул, однако их влияние на поверхность зубов и реставраций изучено не в полной мере *[5, 8]*.

Цель исследования

Изучить влияние различных типов порошков для воздушно-абразивной полировки на поверхность эмали, цемента, а также композитной реставрации.

Материалы и методы

Исследование проводили на 20 образцах зубов человека (третьих молярах и премолярах верхней и нижней челюстей), удаленных по ортодонтическим показаниям. В пришеечной области каждого образца создали полость V класса по Блэку с границами в пределах эмали и цемента корня. Все полости запломбировали нанокомпозитным материалом светового отверждения Charisma Topaz (Heraeus Kulzer) и последовательно отполировали с помощью дисков различной абразивности и резиновых чашек с полировочной пастой для обработки композитных реставраций. Затем все образцы случайным образом разделили на 4 группы (n=5).

В *группе I* обработку поверхностей композитной реставрации, прилежащей эмали и цемента корня проводили порошком карбоната кальция с размером частиц 54 мкм (Flash pearl, NSK); в *группе II* поверхности обрабатывали порошком бикарбоната натрия с размером частиц 40 мкм (Comfort Classic, EMS); в *группе III* – порошком глицина с размером частиц 65 мкм (Soft, EMS); в *группе IV* – порошком эритритола с размером частиц 14 мкм (Plus, EMS). Воздушно-абразивную полировку во всех группах осуществляли с помощью наконечника Prophy-Mate Neo (NSK Nakanishi) по унифицированному протоколу с соблюдением следующих критериев: водно-абразивный спрей подавали под углом 45° с расстояния 3 мм между соплом наконечника и поверхностью образца в течение 10 с с равномерным перемещением с небольшой амплитудой вдоль шейки зуба, имитируя рабочие движения врача-стоматолога на клиническом приеме.

Все образцы зубов трижды исследовали с помощью сканирующего электронного микроскопа: 1) до препарирования полостей для оценки естественной поверхности зуба (контроль); 2) после пломбирования полостей и полирования реставраций; 3) после воздушно-абразивной обработки поверхности зуба и реставрации. Электронную микроскопию образцов проводили при увеличениях ×1000, ×2000 и ×4000 на сканирующем электронном микроскопе TESCAN MIRA 3 LMH (TESCAN, Чехия). Перед проведением электронной микроскопии все образцы были тщательно обезвожены нагреванием, а на их поверхность нанесен тончайший слой золота методом ионного напыления с помощью аппарата S150A Sputter Coater (Edwards, Англия). Затем все полученные изображения подвергли визуальному сравнительному анализу.

Результаты и их обсуждение

Электронно-микроскопические исследования показали, что эмаль образцов до препарирования и воздушно-абразивной полировки (контроль) в целом имели гладкую, ровную поверхность с хорошо различимым призматическим рисунком *(рис. 1, а)*. У цемента зубов контрольной группы поверхность менее ровная, слегка бугристая *(рис. 1, б)*. Наблюдаемые на поверхности цемента трещины – результат его обезвоживания при подготовке образцов к микроскопии.

После препарирования, пломбирования и полирования реставраций в образцах всех четырех групп отмечена в целом гладкая поверхность эмали и цемента, на некоторых участках поверхности обнаружены линейные царапины различной длины и глубины – следы полировки реставрации. Наблюдалась стертость призматического рисунка эмали, что объясняется наличием на поверхности твердых тканей зубов смазанного слоя после полирования поверхности. Поверхность композитной реставрации выглядела более шероховатой по сравнению с тканями зуба *(рис. 2)*.

После воздушно-абразивной полировки зубов в группе I (порошок карбоната кальция, 54 мкм) видно, что поверхность эмали и цемента в целом осталась гладкой и ровной, с незначительными дефектами поверхности *(рис. 3)*. Смазанный слой на поверхности эмали отсутствовал, снова был заметен ее призматический рисунок. Поверхность

photogenica.ru



▲ **Рис. 1** Поверхность интактного зуба до препарирования и воздушно-абразивной обработки: **а)** эмаль зуба, ув. ×2000; **б)** цемент корня, ув. ×2000



▲ **Рис. 2** Поверхность зуба после препарирования и полирования реставраций: **а**) граница «эмаль – композит», ув. ×2000; **б)** граница «цемент – композит», ув. ×2000



▲ **Рис. 3** Поверхность зуба после воздушно-абразивной полировки порошком карбоната кальция (54 мкм): **а)** граница «эмаль – композит», ув. ×2000; **б)** цемент корня зуба, ув. ×2000



▲ **Рис. 4** Поверхность зуба после воздушно-абразивной полировки порошком бикарбоната натрия (40 мкм): **а)** граница «эмаль – композит», ув. ×2000; **б)** граница «цемент – композит», ув. ×2000



▲ **Рис. 5** Поверхность зуба после воздушно-абразивной полировки порошком глицина (65 мкм): **а)** граница «эмаль – композит», ув. ×2000; **б)** граница «цемент – композит», ув. ×2000



▲ **Рис. 6** Поверхность зуба после воздушно-абразивной полировки порошком эритритола (15 мкм): **а)** поверхность эмали, ув. ×2000; **б)** граница «цемент – композит», ув. ×2000

композитной реставрации после обработки, напротив, демонстрировала более шероховатую поверхность, что, по-видимому, связано с поверхностной убылью полимерной матрицы и более значительным обнажением частиц минерального наполнителя.

После воздушно-абразивной обработки зубов в группе II (порошок бикарбоната натрия, 40 мкм) визуально поверхность эмали зуба и дентина также выглядела достаточно гладкой, без выраженных дефектов *(рис. 4)*. Однако поверхность композитной реставрации демонстрировала заметное увеличение шероховатости.

После обработки зубов в группе III (порошок глицина, 65 мкм) визуально поверхности эмали и цемента зуба были достаточно ровными, с незначительными дефектами, смазанный слой отсутствовал, виден призматический рисунок эмали *(рис. 5)*. Однако поверхность композитной реставрации выглядела значительно более шероховатой, с хорошо различимыми гранулами наполнителя.

После обработки зубов в группе IV (порошок эритритола, 15 мкм) поверхность эмали и дентина была визуально гладкой. При этом эмаль демонстрировала остатки смазанного слоя после полирования, а ее призматический рисунок был выражен хуже, чем в других экспериментальных группах *(рис. 6)*. Это может свидетельствовать о более деликатном действии данного порошка на поверхность эмали. Поверхность композитной реставрации, как и в других группах, после воздушно-абразивной обработки выглядела более шероховатой.

Согласно данным визуального анализа, наиболее щадящее воздействие на твердые ткани зуба оказывает воз-

душно-абразивная полировка порошком эритритола. Твердость эритритола по шкале Мооса около 2,5 баллов, что в 2 раза меньше твердости эмали зуба и сопоставимо с твердостью цемента корня. Данный вид порошка имеет очень небольшой размер частиц – всего 15 мкм, чем, по-видимому, и объясняется его деликатное воздействие на ткани зуба. Стоматологические композиты – неоднородные материалы, в которых присутствует твердый минеральный наполнитель и гораздо менее твердая полимерная матрица. Неудивительно, что при воздушно-абразивном воздействии даже мелкодисперсного порошка эритритола происходит некоторая поверхностная убыль композитной матрицы и обнажение частиц наполнителя, что выражается в визуальном увеличении шероховатости при СЭМ.

Порошок глицина, используемый в исследовании, имел гораздо больший размер частиц, чем эритритол (65 мкм), однако за счет относительно невысокой твердости частиц (около 2 баллов по школе Мооса) его воздействие на поверхность твердых тканей зубов в целом не было агрессивным. На поверхности реставрации после воздушно-абразивной полировки еще в большей степени наблюдалась убыль полимерной матрицы и увеличение шероховатости.

Что касается воздушно-абразивной обработки зубов порошком бикарбоната натрия, можно отметить также достаточно гладкую поверхность эмали и цемента и шероховатую поверхность композитной реставрации. Бикарбонат натрия, применяемый в данном исследовании, имеет относительно небольшой размер частиц порошка (около 40 мкм), но его твердость по шкале Мооса выше, чем у глицина (2,5 балла). Результаты ранее проведенных исследований демонстрировали более агрессивное действие данного порошка на поверхность зуба, что, по-видимому, объяснялось более крупным размером частиц *[6]*. Данные этого исследования подтверждают, что применение порошка бикарбоната натрия с небольшим размером частиц при соблюдении клинических рекомендаций может быть достаточно безопасно для эмали и даже для цемента зуба, тем не менее использовать его для обработки обнаженных поверхностей корней зубов не рекомендуется *[7]*.

Как ни странно, обработка образцов зубов порошком карбоната кальция, несмотря на его более высокую твердость (3 балла по шкале Мооса) и средний размер частиц (54 мкм) обеспечила достаточно ровную и гладкую поверхность твердых тканей зуба. Возможно, определенную роль здесь играет конфигурация частиц порошка, которые, по заявлениям производителя, имеют скругленную атравматичную форму и не повреждают поверхность. Данные наблюдения еще раз подтверждают результаты более ранних отечественных исследований *[4]*. Однако убыль композитной матрицы также имела место, как и в других экспериментальных группах.

Увеличение шероховатости поверхности композитной реставрации во всех группах косвенно подтверждалось и клинически – визуальной потерей блеска реставрации после обработки ее air-flow. Эти данные соотносятся с результатами ранее проведенных исследований российских коллег, показавших увеличение шероховатости поверхности композитных реставраций и исчезновение «сухого блеска» после проведения воздушно-абразивной полировки порошками бикарбоната натрия и глицина *[3]*.

Таким образом, современные формулы порошков для воздушно-абразивной полировки, включенные в данное исследование, достаточно безопасны в применении по отношению к твердым тканям зуба. Однако для сохранения эстетических свойств имеющихся на зубах композитных реставраций после проведения профессиональной гигиены с применением воздушно-абразивной полировки рекомендовано дополнительное полирование их поверхности.

Выводы

1. В целом, по данным СЭМ, все исследованные виды порошков для air-flow не оказывают значительного повреждающего действия на поверхность твердых тканей зуба. При этом наиболее щадящее воздействие на эмаль и цемент оказывает применение порошка эритритола.

2. Воздушно-абразивная полировка композитной реставрации порошком любого вида может увеличивать ее шероховатость. Это, по-видимому, связано с поверхностной убылью полимерной матрицы и с более значительным обнажением частиц наполнителя.

3. После профессиональной гигиены с применением метода air-flow рекомендовано последующее полирование имеющихся в полости рта композитных реставраций.

Данная работа была выполнена с использованием оборудования ЦКП «Инструментальные методы в экологии» при ИПЭЭ РАН.

Координаты для связи с авторами:
mitroninav@list.ru *– Митронин Александр Валентинович;*
belyaevatatiana@list.ru *– Беляева Татьяна Сергеевна;*
zablotskayanv@mail.ru *– Заблоцкая Наталья Витальевна;*
anoleyna@yandex.ru *– Олейникова Анастасия Олеговна*

СПИСОК ЛИТЕРАТУРЫ

1. Митронин А.В., Вавилова Т.П., Алекберова Г.И. Изучение факторов, влияющих на состояние твердых тканей зубов у лиц молодого возраста. – Росс. стоматология, 2016, № 1. – С. 84–84.
2. Митронин А.В., Гришин С.Ю., Останина Д.А. Достоверность оценки качества эстетической реставрации зубов: объективный или субъективный подход? – Эндодонтия today, 2018, № 4. – С. 40–45.
3. Николаев А.И., Николаев Д.А., Бирюкова М.А. и соавт. Эффект полирования композит. реставраций в процессе индивидуальной гигиены полости рта. – Пародонтология, 2016, № 2. – С. 65–69.
4. Орехова Л.Ю., Лобода Е.С., Нейзберг Д.М. с соавт. Сравнительная оценка изменений ультраструктуры поверхности эмали зубов и дентальных имплантатов при использовании воздушно-абразивных методик деконтаминации поверхности различными типами абразивов в процессе проведения профессиональной гигиены. – Пародонтология, 2019, № 2. – С. 133–139.
5. Barnes C.M., Covey D., Watanabe H. et al. An *in vitro* comparison of the effects of various air polishing powders on enamel and selected esthetic restorative materials. – J. Clin. Dent., 2014, № 25. – P. 76–87.
6. Bühler J., Amato M., Weiger R. et al. A systematic review on the effects of air polishing devices on oral tissues. – Int. J. Dent. Hyg., 2016, № 14. – P.15–28.
7. Chowdhary Z., Mohan R. Efficiency of three different polishing methods on enamel and cementum: A scanning electron microscope study. – J. Indian Soc. Periodontol., 2018, № 1. – P. 18–24.
8. Herr M.L., DeLong R., Li Y. et al. Use of a continual sweep motion to compare air polishing devices, powders and exposure time on unexposed root cementum. – Odontol., 2017, № 105. – P. 311–319.
9. Petersilka G.J., Bell M., Mehl A. et al. Root defects following air polishing. – J. Clin. Periodontol., 2003, № 30. – P. 165–170.
10. Sculean A., Bastendorf K.D., Becker C. et al. A paradigm shift in mechanical biofilm management? Subgingival air polishing: A new way to improve mechanical biofilm management in the dental practice. – Quintessence Int., 2013, № 44. – P. 475–477.

Аппараты для быстрого расширения верхней челюсти в различных возрастных группах

Доцент **А.С. Клиновская,** кандидат медицинских наук
Профессор **Э.А. Базикян,** доктор медицинских наук, декан факультета подготовки кадров высшей квалификации, заведующий кафедрой, заслуженный врач РФ
Кафедра хирургии полости рта МГМСУ им. А.И. Евдокимова Минздрава РФ
Доцент **А.П. Гургенадзе,** кандидат медицинских наук
Кафедра детской челюстно-лицевой хирургии МГМСУ им. А.И. Евдокимова Минздрава РФ
Доцент **А.А. Чунихин,** доктор медицинских наук, профессор кафедры
Ассистент **М.Н. Зудина,** кандидат медицинских наук
Ординатор **А.О. Иванова**
Доцент **А.Г. Чобанян,** кандидат медицинских наук
Лаборант **Д.В. Свиридова**
Кафедра хирургии полости рта МГМСУ им. А.И. Евдокимова Минздрава РФ
Врач-стоматолог-терапевт **Е. К. Савина,** кандидат медицинских наук
Отделение терапевтической стоматологии Клинического центра челюстно-лицевой, пластической хирургии и стоматологии МГМСУ им. А.И. Евдокимова Минздрава РФ

Резюме. *Аномалии зубочелюстной системы занимают одно из первых мест среди заболеваний челюстно-лицевой области. Одна из часто встречающихся аномалий – сужение зубных рядов. При этом возникают эстетические и морфофункциональные нарушения. Именно они ведут к снижению механизма социальной адаптации пациентов. Выбор наиболее оптимальной тактики лечения определяется правильностью диагностики, планирования объема лечебных мероприятий, выбора ортодонтической аппаратуры, соблюдения последовательности этапов и их продолжительности. На сегодняшний день существует множество методик лечения сужения зубных дуг, например, путем расширения верхней челюсти у пациентов разных возрастных групп. Возраст пациента – одна из главных составляющих для планирования оптимального способа ортодонтического лечения с применением необходимой аппаратуры.*
Ключевые слова: *сужение верхней челюсти; съемные ортодонтические аппараты; морфофункциональные нарушения; быстрое расширение верхней челюсти.*

Peculiarities of treatment of children with narrowing of the upper jaw in different age periods

Associate Professor **Anna Klinovskaya,** Candidate of Medical Sciences
Professor **Ernest Bazikyan,** Doctor of Medical Sciences, Dean of the Faculty of Highly Qualified Personnel Training, Head of the Department, Honored Doctor of Russian Federation
Department of Oral Surgery of MSUMD named after A.I. Evdokimov
Associate Professor **Anna Gurgenadze,** Candidate of Medical Sciences
Department of Pediatric Maxillofacial Surgery of MSUMD named after A.I. Evdokimov
Associate Professor **Andrew Chunikhin,** Doctor of Medical Sciences, Professor of the Department
Assistant **Marina Zudina,** Candidate of Medical Sciences
Resident **Alyona Ivanova**
Associate Professor **Arman Chobanyan,** Candidate of Medical Sciences
Laboratory assistant **Diana Sviridova**
Department of Oral Surgery of MSUMD named after A.I. Evdokimov
Dentist-therapist **Elena Savina,** Candidate of Medical Sciences
Department of Therapeutic Dentistry of the Clinical Center for Maxillofacial, Plastic Surgery and Dentistry of MSUMD named after A.I. Evdokimov

Summary. *Anomalies of the dentofacial system occupy one of the first places among diseases of the maxillofacial region. Thus, one of the most common anomalies of the dentoalveolar system is the narrowing of the dentoalveolar arches. After analyzing the findings obtained in the literature, and the findings of patients' medical histories, the following types of devices for rapid maxillary expansion were identified: by design and form of fixation and by age groups. The patient's age is one of the main components for planning the optimal method of orthodontic treatment with the use of the necessary equipment.*
Keywords: *narrowing of the upper jaw; treatment; morphofunctional disorders; rapid expansion of the upper jaw.*

Аномалии зубочелюстно-лицевого комплекса (ЗЧЛК) – одно из самых распространенных заболеваний челюстно-лицевой области. Едва ли не чаще других встречается сужение зубоальвеолярных дуг. Среди детей, имеющих вредные привычки, дистальная окклюзия встречается у 47±4,6%, мезиальная – у 31,7±4,5%, нейтральная в сочетании с аномалиями положения отдельных зубов и их групп – у 21,4±3,5%. Сужение зубных дуг сочетается с вредными привычками у 78,6±3,5%, открытый прикус – у 59,8±4,5% детей *[5]*. Сужение зубных рядов может быть односторонним или двусторонним, симметричным или асимметричным, на одной или на обеих челюстях, без нарушения смыкания зубных рядов или с нарушением. Различают сужение зубного ряда с протрузией передних зубов без трем между ними; с протрузией передних зубов и их скученным положением; с протрузией передних зубов и тремами между ними. Чаще наблюдаются тесное положение передних зубов, поворот отдельных зубов по оси, вытеснение одного или нескольких зубов из зубного ряда в вестибулярном или оральном направлении, ретенция отдельных зубов *[1, 2, 12]*. Нарушение положения зубов в зубном ряду вызывает затруднения эвакуации пищи, что приводит к развитию воспалительных заболеваний в полости рта *[3]*.

По степени выраженности различают сужение зубных рядов I, II и III степени (для периода формирования окклюзии постоянных зубов по методу Пона):

- *I степени:* характеризуется уменьшением ширины зубной дуги в области премоляров и моляров в пределах от 1 до 4 мм;
- *II степени:* характеризуется уменьшением ширины зубной дуги в области премоляров и моляров до 6 мм;
- *III степени:* характеризуется уменьшение ширины зубной дуги в области премоляров и моляров на 6 мм и более.

Возраст пациента – один из главных критериев при планировании оптимального способа ортодонтического лечения и выбора необходимого аппарата.

Цель исследования

Совершенствование методов лечения пациентов с сужением зубоальвеолярных дуг.

Задачи исследования

1. Определение возрастных показаний для применения ортодонтического, хирургического или комбинированного метода быстрого расширения верхней челюсти (БРВЧ).
2. Рабочая классификации ортодонтических аппаратов для БРВЧ по конструкции и возрастным группам.

Материалы и методы

Были изучены литературные источники, проведен анализ данных и их статистическая обработка. Выполнен ретроспективный анализ историй болезни 46 пациентов с сужением зубоальвеолярных дуг, которым было проведено БРВЧ на базе клиник.

После анализа информации, полученной из литературных источников, и данных историй болезни пациентов были выделены следующие разновидности аппаратов для БРВЧ: по конструкции и форме фиксации (аппараты, фиксируемые только на кольцах; аппараты на кольцах с пластмассовым базисом и аппараты на каппах), по возрастным группам (аппараты, используемые в периоде смены молочных зубов на постоянные; аппараты, используемые в периоде окклюзии постоянных зубов). В двух возрастных группах выделили подгруппы: аппараты, используемые в периоде смены молочных зубов на постоянные (с 5–6 до 9 лет, с 9 до 12–13 лет), аппараты, используемые в периоде окклюзии постоянных зубов (с 12 до 16 лет, с 16 лет и старше).

Результаты и их обсуждение

Для того чтобы определить метод расширения верхней челюсти, следует оценить следующие антропометрические параметры:

1) величину несоответствия между шириной верхнего и нижнего зубного ряда (по Пону): если величина несоответствия составляет более 4 мм, нужно рассматривать вариант скелетного расширения;
2) степень выраженности перекрестной окклюзии, то есть количество вовлеченных зубов;
3) вестибуло-оральный наклон верхних моляров и премоляров и степень его выраженности;
4) наклон нижнечелюстных моляров: при их лингвальном наклоне, вероятность быстрого небного расширения возрастает *[4, 8]*.

При выборе метода быстрого небного расширения необходимо также учитывать глубину резцового перекрытия, так как при расширении зубного ряда она может изменяться.

Главное клиническое доказательство раскрытия срединного небного шва – возникновение диастемы между центральными резцами верхней челюсти *(рис. 1) [1]*.

В соответствии с исследованиями R.J. Isaacson с соавт. основное сопротивление быстрому расширению верхней челюсти оказывает не только срединный небный шов, но и другие верхнечелюстные сочленения *(рис. 2) [10]*. Верхнечелюстная кость сочленяется с десятью другими костями лица и черепа, что обеспечивает дополнительное сопротивление при раскрытии срединного небного шва. Особенно значимы сочленения со скуловой и клиновидными костями.

В настоящее время наиболее часто используемыми и изученными аппаратами являются Haas *(рис. 3)* и Hyrax *(рис. 4) [6, 9, 11]*.

Оба аппарата обеспечивают аналогичный ортопедический эффект, но Hyrax, опираясь только на зубы, вызывает

photogenica.ru

▲ **Рис. 1** Диастема между центральными резцами верхней челюсти

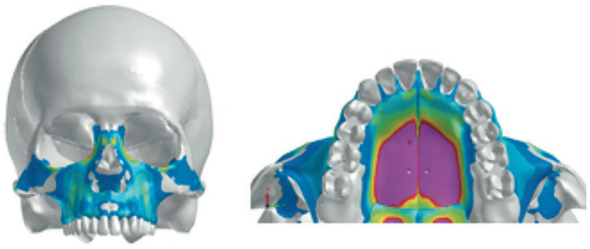

▲ **Рис. 2** Цветовая схема напряженно-деформированного состояния ЗЧЛК при применении аппаратов для быстрого расширения верхней челюсти

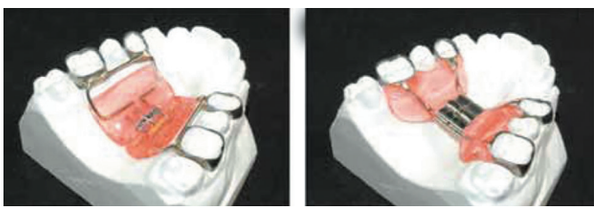

▲ **Рис. 3** Аппарат Haas установлен на гипсовой модели верхней челюсти

большее изменение осевого наклона опорных зубов, особенно премоляров.

Для увеличения скелетного компонента при расширении верхней челюсти разработаны цементируемые аппараты с винтом и акриловыми накладками, покрывающими окклюзионную и небную поверхности опорных зубов. Это обеспечивает бóльшую жесткость конструкции аппарата и приводит к меньшему щечному наклону опорных зубов. Включение окклюзионных накладок в аппарат также помогает минимизировать экструзию боковых зубов во время расширения *(рис. 5)*.

В связи с тем что распространенность аномалий смыкания зубных рядов в трансверсальном направлении, по данным различных авторов, составляет от 2 до 16%, в процессе лечения врач-ортодонт нередко сталкивается с необходимостью расширения верхней челюсти. Важно определить, на каком уровне произошло сужение – зубного ряда и/или челюсти – и в соответствии с этим выбрать метод лечения, учитывая возраст пациента, *[14]*.

Существуют следующие разновидности аппаратов для быстрого расширения верхней челюсти (RPE или RME).

1. По конструкции и способу фиксации:

• аппараты, фиксируемые только на кольцах, типа Hyrax (Hygienic Rapid Expansion Screw) или аппрата Бидермана/Biedermann; Fan-type (Leone); небный расширитель; аппарат Норда;

• аппараты на кольцах с пластмассовым базисом: Haas; аппарат Дерихсвайлера/Derichsweiler; расширяющая пластинка;

• аппарат на каппах: МакНамара/McNamara.

2. По возрастным группам:

1) аппараты, используемые в периоде смены временных зубов на постоянные:

• для пациентов в возрасте 5–9 лет показано использование следующих ортодонтических аппаратов для RME:

→ расширяющая пластинка;

→ аппарат Норда;

→ аппарат Дерихсвайлера;

→ аппарат McNamara;

• для пациентов в возрасте 9–13 лет показано использование следующих ортодонтических аппаратов для RME:

→ аппарат Hyrax;

→ аппарат Haas;

→ небный расширитель или небный бюгель;

2) аппараты, используемые в периоде окклюзии постоянных зубов:

• для пациентов в возрасте 12–16 лет показано использование следующих ортодонтических аппаратов для RME:

→ аппарат Hyrax;

→ аппарат Haas;

→ аппарат Бидермана.

Один из наиболее распространенных методов на сегодняшний день – SARME, хирургически ассистируемое быстрое расширение верхней челюсти. В настоящее время мини-имплантаты все чаще используются в качестве абсолютной опоры не только из-за устранения проблемы реципрокной опоры, но и в связи с возможностью применения у пациентов дополнительных элементов, что значительно уменьшает длительность ортодонтического лечения *[14]*.

Для расширения верхней челюсти M. Mommaerts предложил титановый аппарат, передающий силу не через зубы и альвеолярный отросток, а только через костную основу альвеолярного отростка верхней челюсти *[13]*. Автор утверждал, что использование традиционных аппаратов для быстрого небного расширения сопряжено с рядом осложнений: неконтролируемое наклонно-вращательное перемещение зубов, более высокий риск кортикальной резорбции и резорбции корней зубов.

К аппаратам с накостной фиксацией относят: транспалатинальный дистрактор, магдебургский палатинальный дистрактор, роттердамский палатинальный дистрактор. Их применение ограничено у пациентов с низким сводом неба и у пациентов с врожденной расщелиной губы и неба *(рис. 6)*.

Исследование результатов небного расширения при применении аппаратов с накостной фиксацией позволило установить увеличение скелетного компонента до 70–80% с минимальным зубоальвеолярным компонентом – 20–30%. Подобные аппараты применяют в подростковом и взрослом возрасте после предварительной компактостеотомии верхней челюсти.

Таким образом, можно выделить три типа аппаратов, используемых сегодня врачами-ортодонтами для быстрого небного расширения: аппараты с назубной фиксацией (Дерихсвейлера, Норда), аппараты с назубной фиксацией и базисом в области неба (Haas), аппараты с накостной фиксацией в различных модификациях.

Существует большое количество аппаратов для расширения зубных рядов. Большинство известных аппаратов,

▲ **Рис. 4** Аппарат Hyrax установлен в полости рта

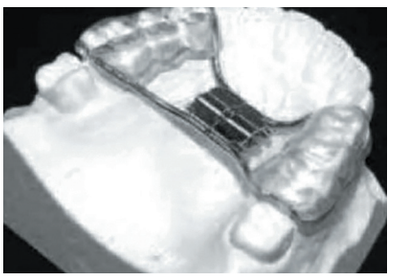

▲ **Рис. 5** Аппарат для быстрого небного расширения с окклюзионными блоками (McNamara)

▲ **Рис. 6** Аппарат с накостной фиксацией в виде ортодонтических небных винтов и винтом Hyrax

применяемых при сужении зубных рядов, воздействует преимущественно на зубоальвеолярном уровне, вызывая различного рода осложнения, в первую очередь вестибулярный наклон опорных зубов. Для увеличения ортопедического эффекта расширения зубных рядов используют конструкцию для расширения верхнего зубного ряда с опорой на ортодонтические имплантаты. Накостный расширитель обеспечивает расширение зубного ряда за счет расширения костной основы верхней челюсти, тогда как аппарат с опорой на зубы обеспечивает расширение зубного ряда в значительной степени за счет щечного наклона зубов, что, в свою очередь, вызывает неблагоприятные изменения в опорных зубах и в пародонте *[4]*.

Классические аппараты для БРВЧ осуществляют не только скелетное расширение, разрывая срединный небный шов и разделяя верхнюю челюсть на две половины, но и оказывают ортодонтический эффект, отклоняя боковые зубы латерально, вызывая их экструзию *[7]*.

Аппараты с назубной фиксацией более эффективны в детском возрасте, в окклюзии временных зубов и на этапе смены зубов; аппараты с назубной фиксацией и небным базисом эффективны в подростковом возрасте, а аппараты с накостной фиксацией – у взрослых пациентов. Вариантом выбора аппарата с накостной фиксацией может быть клиническая ситуация, сопровождающаяся генерализованным пародонтитом. Для достижения эффекта расширения верхней челюсти у взрослых пациентов и подростков, целесообразно выполнять компактостеотомию в различных модификациях. Выполнение компактостеотомии по вестибулярной поверхности альвеолярной части и межзубным промежуткам позволяет применять брекет-систему на более ранних этапах лечения, не дожидаясь ретенции после раскрытия небного шва *[7, 14]*.

Выводы

1. Определен оптимальный возрастной период для лечения пациентов с сужением зубоальвеолярных дуг – 12–16 лет и старше.

2. Предложена рабочая классификация ортодонтических аппаратов для быстрого расширения верхней челюсти. Проведена их систематизация по конструкции (аппараты, фиксируемые только на кольцах; аппараты на кольцах с пластмассовым базисом и аппараты на каппах) и по возрастным группам (аппараты, используемые в периоде смены молочных зубов на постоянные; аппараты, используемые в периоде окклюзии постоянных зубов).

Координаты для связи с авторами:
klinskaya@inbox.ru *– Клиновская Анна Сергеевна;*
prof.bazikian@gmail.com *– Базикян Эрнест Арамович;*
anna.gurg@yandex.ru *– Гургенадзе Анна Панаётовна;*
docca74@yandex.ru *– Чунихин Андрей Анатольевич;*
docmzu@mail.ru *– Зудина Марина Николаевна;*
alyonaivanovaolegovna@gmail.com *– Иванова Алена Олеговна;* ***9151956318@mail.ru*** *– Чобанян Арман Гарикович;*
dianasviridovva@ya.ru *– Свиридова Диана Васильевна;*
Esavinams@yahoo.com *– Савина Елена Константиновна*

СПИСОК ЛИТЕРАТУРЫ

1. Базикян Э.А., Бычков А.И., Гончаров И.Ю. с соавт. Болезни прорезывания зубов. – М.: ГЭОТАР-Медиа. - 2017. – 80 с.
2. Базикян Э.А., Волчкова Л.В., Лукина Г.И. с соавт. Пропедевтическая стоматология: учеб. // Под ред. проф. Э.А. Базикяна, проф. О.О. Янушевича. – М.; ГЭОТАР-Медиа, 2013. – 640 с.
3. Гиоева Ю.А., Базикян Э.А., Селезнев Д.А. Применение карнозина для лечения гингивита у пациентов, находящихся на ортодонтическом лечении. – Ортодонтия, 2005, № 3. – С. 60–62.
4. Николаев А.В., Андреищев А.Р., Кутукова С.И. Сравнение биомеханики хирургически ассоциированного расширения неба при использовании дистракционных аппаратов с назубным и накостным типами фиксации. – Стоматология, 2017, т. 96, № 5. – С. 48–55.
5. Персин Л.С., Аникиенко А.А., Гиоева Ю.А. с соавт. Стоматология детского возраста: учеб. в 3-х ч. Ч. 3: Ортодонтия. – М.: ГЭОТАР-Медиа, 2016. – 240 с.
6. Польма Л.В, Персин Л.С., Бугровецкая О.Г. с соавт. Обоснование ортопедического применения быстрого верхнечелюстного расширения. – Стоматология, 2004, № 1. – С. 34.
7. Токаревич И.В., Хомич А.С. Изменение инклинации боковых зубов при быстром расширении верхней челюсти аппаратами с разным типом опоры. – Стоматологич. журн., 2019, т. 20, № 2. – С. 131–136.
8. Фадеев Р.А., Пономарева Е.А. Методики быстрого небного расширения. Сравнительная оценка, показания к применению (ч. I). – Институт стоматологии, 2014, № 64 (3). – С. 28–31.
9. Шкавро Т.К., Павлова И.А., Маланова З.В. Аппараты для быстрого небного расширения и дистализации моляров: учеб. пособ., Иркутск: ИГМУ, 2017 – 18 с.
10. Isaacson R.J., Ingram A.H. Forces produced by rapid maxillary expansion. II. Forces present during treatment. – Angle Orthod., 1964, v. 34. – P. 261–270.
11. Haas A.J. Long-term post-treatment evaluation of rapid palatal expansion. – Angle Orthod., 1980, v. 50. – P. 189-217.
12. Korbmacher H., Schilling A., Puchel K. et al. Age-dependent three-dimensional micro-computed tomography analysis of the human midpalatal suture. – J. Orof. Orthop., 2007, v. 68. – P. 364–376.
13. Mommaerts M.Y. Transpalatal distraction as a method of maxillary expansion. – Br. J. Oral Maxillofac. Surg., 1999, v. 37 (4). – P. 268–272.
14. Winsauer H., Vlachojannis C., Bumann A. et al. Paramedian vertical palatal bone height for miniimplant insertion: a systematic review. – Eur. J. Orthod., 2014, v. 36. – P. 541–549.

Применение высокоэнергетических лазеров в лечении заболеваний пародонта у больных сахарным диабетом (обзор)

Профессор **Д.А. Трунин,** доктор медицинских наук, заведующий кафедрой, директор Института стоматологии СамГМУ
Доцент **С.И. Вырмаскин,** кандидат медицинских наук
Доцент **В.П. Кириллова,** кандидат медицинских наук
Доцент **В.В. Афанасьев,** кандидат медицинских наук
Кафедра стоматологии Института последипломного образования СамГМУ (Самара) Минздрава РФ

Резюме. *Воспаление тканей пародонта у больных сахарным диабетом имеет сложный генез, наибольшее значение при этом отводится микроангиопатии. Современные стоматологические лазеры различают по источнику излучения, по мощности, по длине волны, по проникающей способности в ткани организма человека. Сфокусированное лазерное излучение используется не только в качестве режущего инструмента. Лазеры способны воздействовать на все основные составляющие этиологии и патогенеза генерализованных поражений околозубных тканей. В то же время некоторые исследователи выражают сомнение в эффективности применения лазерного излучения при лечении воспалительных заболеваний пародонта у больных сахарным диабетом. Диодные, неодимовые и углекислотные лазеры обладают высокой проникающей способностью в мягкие ткани пародонта, превосходными показателями гемостаза. Однако данные системы имеют большую зону термонекроза линии разреза и способны вызвать перегрев смежных мягких тканей, костной ткани и дентина корней зубов, находящихся в области воздействия. Стоматологические лазеры на основе эрбия создают минимальную зону термонекроза, ровную прогнозируемую линию разреза и чистое операционное поле. Указанные преимущества позволяют использовать данное лазерное излучение в контакте с костной тканью и дентином корней зубов. Большинство авторов рекомендует применять эрбиевые стоматологические лазеры для воздействия на воспаленные ткани и пораженное сосудистое русло пародонта как эффективный этап комплексного лечения больных сахарным диабетом.*
Ключевые слова: *воспалительные заболевания пародонта; сахарный диабет; высокоэнергетические лазеры; эрбиевый лазер.*

The usage of high-energy lasers in the treatment of periodontal diseases in patients with diabetes mellitus (review)

Professor **Dmitry Trunin,** Doctor of Medical Sciences, Head of the Department, Director of the Institute of Dentistry of Samara State Medical University
Associate Professor **Sergey Vyrmaskin,** Candidate of Medical Sciences
Associate Professor **Valentina Kirillova,** Candidate of Medical Sciences
Associate Professor **Valery Afanasiev,** Candidate of Medical Sciences
Department of Dentistry of the Institute of Postgraduate Education of Samara State Medical University

Summary. *Inflammation of periodontal tissues in patients with diabetes mellitus has a complex genesis; however, microangiopathy has the greatest significance. Modern dental lasers are distinguished by the source of radiation, power, wavelength, penetrating ability into the tissues of the human body. Focused laser radiation is used not only as a cutting tool. Lasers are able to influence all the main features of the etiology and pathogenesis of the generalized lesions of alveolar tissues. At the same time, a number of researchers express doubts about the effectiveness of laser radiation in the treatment of inflammatory periodontal diseases in patients with diabetes mellitus. Diode, neodymium and carbon dioxide lasers have a high penetrating ability into the soft tissues of the periodontium and excellent performance of hemostasis. However, these systems have a large zone of thermal necrosis of the incision line and could cause overheating of adjacent soft tissues, bone tissue and dentin of the roots of*

the teeth located in the affected area. Dental lasers based on erbium create a minimal zone of thermal necorosis, a smooth predictable incision line and a clean operating field. These advantages make it possible to use this laser radiation in contact with bone tissue and dentin of the roots of teeth. Majority of authors recommend using erbium dental lasers for inflamed tissues and the affected periodontal vascular bed as an effective stage of complex treatment in patients with diabetes mellitus.
Keywords: *inflammatory periodontal diseases; diabetes mellitus; high-energy lasers; erbium laser.*

Поражение тканей полости рта у больных сахарным диабетом достигает 52–90% *[14]*. Патология пародонта у них может проявляться в виде хронического катарального гингивита, хронического гипертрофического гингивита, хронического генерализованного пародонтита легкой, средней и тяжелой степени, эпулисов, фиброматоза десен и опухолеподобных новообразований.

Заболевания пародонта у больных сахарным диабетом

Воспалительный процесс тканей пародонтального комплекса у таких больных имеет сложный генез. Сахарный диабет затрагивает все основные составляющие этиологии и патогенеза воспалительных заболеваний пародонта: бактериальную инвазию, защитные свойства организма и тканей пародонтального комплекса, их кровообращение, метаболизм и репаративные функции *[8]*. Патологические процессы опорно-удерживающего аппарата зуба, сосудистого русла и костной ткани на фоне сахарного диабета усугубляются микроангиопатией. Изменения углеводного обмена, а также нарушение обмена гликозаминов, определяющих функциональную и структурную целостность базальной мембраны сосудов, – пусковые механизмы развития диабетических микроангиопатий *[2]*. Микроциркуляторные расстройства носят первичный характер и приводят к нарушению транскапиллярного обмена, к повышенной проницаемости сосудов (соединительнотканных структур пародонта), к гипоксии и к снижению устойчивости тканей пародонта к действию неблагоприятных факторов. Гипергликемия в крови возникает вследствие недостаточности инсулина (сахарный диабет 1-го типа) или при нарушении механизма взаимодействия инсулина с клетками организма (сахарный диабет 2-го типа). Результат стойкого повышения концентрации глюкозы в крови – накопление гликолизированного гемоглобина, который негативно влияет на состояние органов и тканей, вызывая развитие тяжелых осложнений, в том числе макроангиопатию. Стоматологическая патология обнаруживается практически у всех больных диабетом *[17]*.

Наиболее сильно поражаются органы полости рта, в которых сосуды несут максимальную функциональную нагрузку *[24]*. Микроциркуляторное русло пародонта, являясь активной зоной гемодинамики, при диабете подвергается патологическим изменениям раньше и чаще, чем сосуды в других органах. При сахарном диабете всегда поражается стенка сосуда, просвет, как правило, не закрывается. Уменьшается стойкость капилляров и увеличивается проницаемость сосудов. Сложные специфические процессы в тканях организма в конечном итоге приводят к тотальному поражению сосудистой системы и к воспалительному поражению всех тканей пародонта с резорбцией альвеолярной кости *[28]*. По литературным данным, ведущие рентгенологические признаки основного заболевания – исчезновение кортикальной пластинки и появление остеопороза, наличие различных деструктивных изменений в костной ткани альвеолярного отростка. Появляющаяся перегрузка тканей пародонта еще больше усугубляет положение на фоне активности микрофлоры зубодесневой борозды *[20]*.

Лечение заболеваний пародонта у больных сахарным диабетом

Лечение воспалительных заболеваний пародонта по протоколу является комплексным. Основу лечения пародонтита составляют элиминирующие методы, устраняющие микробную биопленку, и антибактериальные препараты, которые способны прервать воспалительный процесс и нормализовать иммунный ответ (клинические рекомендации и протоколы лечения при диагнозе «пародонтит»). Изучение литературы по лечению пародонтита у больных сахарным диабетом показало, что большинство авторов сводят все методы специфического лечения к рациональной терапии, назначаемой эндокринологом. В основном применяются консервативные местные методы, так как хирургическое лечение у таких больных связано с осложнениями, вызванными основным заболеванием, а значит, комплексное лечение затруднено. Сахарный диабет замедляет репаративные процессы, осложняет течение послеоперационного периода и удлиняет сроки заживления *[4]*. Стандартные методы лечения, не учитывающие специфику изменений в полости рта и системные нарушения при сахарном диабете, зачастую оказываются малоэффективными и не дают стойкую долговременную ремиссию *[12]*. Микроангиопатия и присоединение вторичной инфекции приводят к осложнениям при удалении зуба, при лоскутных операциях, при закрытом кюретаже, при процедуре Scaling & Root Planing (SRP), при подготовке к протезированию и т. д. В поликлинике у врача-стоматолога отсутствует возможность оказать эффективное воздействие на очаг инфекции в тканях пародонта у пациента с сахарным диабетом.

Приоритетными направлениями становятся разработка и применение таких методик, которые сочетают в себе максимальную безопасность и высокую биологическую активность по отношению к тканям организма *[3]*. Поиск наиболее оптимального способа лечения привел к применению лазеров высокой мощности.

Высокоэнергетические стоматологические лазеры

В стоматологии используются следующие лазерные системы высокой мощности: Nd:YAG (1064 нм), Ho:YLF (2065 нм), Er:YAG (2940 нм), Er,Cr:YSGG (2780 нм), диодные (810–915 нм) и CO_2 (10600 нм) *[11]*. Лазерное излучение в видимой и инфракрасной области спектра эффективно при лечении патологии мягких тканей полости рта. Клиническое применение лазерного излучения основано на широком диапазоне физических явлений взаимодействия света с биологическими тканями, клетками и жидкостями. Энергия световой волны лазера концентрируется в пространстве в виде узкого луча, имеющего высокую

photogenica.ru

направленность, монохроматичность, непрерывную передачу энергии или в виде коротких импульсов. Сфокусированное излучение лазера служит достаточно острым и стерильным режущим инструментом, при помощи которого можно проводить вмешательства без прямого контакта с тканью. Процессы лазерного воздействия на тканевом уровне зависят от характеристик лазерной системы и от оптических свойств ткани-мишени. Правильный выбор длины волны имеет значение для обеспечения ожидаемого воздействия на хромофоры. Действие лазерного излучения высокой мощности на биологические ткани основано на генерации тепла. При использовании высокомощных лазеров происходит контролируемый подъем температуры в избранной области ткани-мишени.

Локальное увеличение температуры используется в клинической практике для коагуляции, для точного рассечения тканей, для воздействия на микроорганизмы и для создания условий для заживления тканей пародонта. Тепловые эффекты применяются в стоматологии для испарения и абляции биологических тканей. Существует линейная зависимость между температурой и изменениями в тканях *[34]*. Исследование эффектов лазерного излучения высокомощных эрбиевых лазеров, сгенерированных в тканях, расположенных под облучаемой тканью, аналогичны тем, которые индуцируются лазерами малой мощности, – биомодуляция и аналгезия *[26]*. Различные лазеры имеют уникальный спектр клинического применения. В стоматологической практике широко используются углекислотный, диодные и эрбиевые лазеры.

Углекислотный лазер – совершенный инструмент бесконтактного разреза мягких тканей. Однако при неправильном применении может оказывать крайне разрушительное воздействие на структуру зубов и их корней.

Диодный лазер – точный контактный инструмент, обеспечивающий гемостаз. Однако область коллатерального термотравмирования плохо прогнозируема. Требования гемостаза ограничивают глубину травмирования 200–500 мкм, поэтому коагуляция на глубине 1 мм и более является избыточной. Перегрев окружающих тканей оказывает отрицательное влияние на результат лечения, на послеоперационную фазу и на эстетический аспект.

Эрбиевые лазеры – эффективные инструменты, при этом глубина коагуляции составляет менее 10 мкм, что требует дополнительных методов обеспечения гемостаза. Энергия лазерного излучения локализуется в тонком поверхностном слое ткани (2–15 мкм), не вызывая нагрева более глубоких слоев. Разрезы эрбиевого лазера характеризуются чистотой *[1]*. Излучение Er:YAG (2940 нм) и Er,Cr:YSGG (2780 нм), в отличие от других лазеров, поглощается водой и гидроксиапатитом, что делает их эффективным для вмешательств как на мягких, так и на минерализованных тканях. Параметры работы современных стоматологических лазеров Er:YAG и Er,Cr:YSGG (энергия, длительность, частота и форма импульса) меняются автоматически в зависимости от проводимой процедуры с помощью установки нужного режима на дисплее аппарата и выбора названия вмешательства. Преобразованное излучение эрбиевого лазера дает возможность воздействовать как на мягкие, так и на твердые ткани. Процесс идет без давления на ткани и трения, не сопровождается вибрацией. Обеспечение превосходного обзора операционного поля и прогнозируемость окончательных границ разреза эрбиевым лазером дают преимущества перед другими системами. Свойство молекул воды поглощать лазерное излучение определяет уровень его проникновения в ткани и способность вызывать тепловое повреждение окружающих тканей *[23]*. Ткани десны содержат воду в достаточном количестве, поэтому энергия лазера эффективно поглощается, при этом нежелательное термическое повреждение в соседних тканях (дентин и костная ткань) не возникает.

Различные ткани требуют определенных режимов лазерного облучения и разных протоколов процедуры. Оптика излучения меняется в зависимости от состояния ткани *[29]*. Лазер действует более выраженно на органы и ткани с воспалительным процессом. Большое количество воды в пораженной ткани увеличивает взаимодействие лазера с тканью-мишенью, что приводит к селективному удалению тканей и соответствует принципам минимально инвазивной стоматологии *[31]*. При повышении температуры и воздействии лазерного излучения на ткани-мишени происходят микротекстурные и физические изменения *[16]*. Высокоэнергетические эрбиевые лазеры

photogenica.ru

способны выпаривать, коагулировать и подвергать абляции ткани-мишени, что позволяет проводить клинические процедуры безопасно, с эффективным снижением бактериальной нагрузки *[22]*. Основная энергия лазерного излучения поглощается процессом абляции, и лишь небольшая ее часть может нагревать соседние ткани *[15]*.

В клинической практике важный аспект, влияющий на абляционный потенциал лазера, – режим работы лазерного излучения и угол его падения на ткани-мишени *[19]*. Лазерное излучение повышает поглощение аденозинтрифосфата (АТФ), проницаемость клеточных мембран для кальция, регулирует факторы роста и цитокины, стимулирует клеточную дифференцировку и пролиферацию, индуцирует синтез и ремоделирование коллагена, повышает его прочность, также отмечается ангиогенез и снижение боли. Биомодулирующие эффекты лазеров влияют на воспалительные процессы, отеки и индуцируют аналгетическое действие. Поглощение инфракрасного лазерного излучения дыхательной цепью запускает каскад внутриклеточных биохимических реакций с участием клеточных компонентов, в частности цитохромов. На следующем этапе активируется дыхательная цепь в митохондриях, запуская окислительно-восстановительные реакции и усиливая синтез АТФ. Одновременно активируются мембранные ионы-носители (Na, K, Ca), контролирующие клеточную пролиферацию, а также обмен веществ. Внутриклеточная биохимическая цепь реакций, которая производит локальный и системный ответ, происходит из физических и химических изменений в молекулах фоторецепторов *[6]*. Совокупность клеточных реакций восстанавливает гомеостаз в поврежденных тканях, нормализует их функции и способствует обновлению.

Применение лазеров при лечении воспалительных заболеваний пародонта

Er:YAG-лазер показал высокую эффективность во время десневого кюретажа и при проведении скейлинга с обработкой корней зубов. Er:YAG-лазеры обеспечивают абляцию мягких тканей с качественным снижением бактериальной нагрузки, а также позволяют эффективно удалять камни и грануляционную ткань с поверхности корней зубов и имплантатов без нагревания соседних тканей из-за высокого поглощения выделяющегося тепла водой. Действие Er:YAG сходно со скейлингом при наличии более выраженной редукции микробной популяции в долгосрочной перспективе. Клинический эффект лазера сравним со скейлингом при лечении пародонтита *[27]*. Исследования доказали преимущества применения лазера Er:YAG при удалении поддесневого камня с минимальной травмой поверхности корней зубов по сравнению с ручными инструментами *[5]*.

Взаимодействие лазерного облучения с твердыми тканями делает поверхность текстурированной, биосовместимой с жизнеспособными клетками периодонта и меняет ее морфологию. Лазер индуцирует прикрепление наибольшего количества клеток фибробластов к дентинной поверхности через 12 и 24 ч *[18]*. Er:YAG эффективен и безопасен при лечении пародонтита с поражением фуркаций *[33]*. Имеются данные, что у пациентов с пародонтитом лазерная монотерапия не дает значимых клинических преимуществ по сравнению только с механическими инструментами *[25]*. Результаты других исследований свидетельствуют, что использование лазера вместо ручных инструментов при обработке пародонтальных карманов показало уменьшение глубины карманов и кровоточивости десен по сравнению с традиционной ультразвуковой и инструментальной обработкой кюретами *[21]*. Комбинация использования эрбиевых лазеров и традиционных методов обработки пародонтальных карманов эффективна при удалении отложений с поверхности корня и в то же время практически не оказывает отрицательного теплового воздействия на поверхность корня зуба *[13]*.

Применение Er:YAG-лазера в пародонтальной хирургии позволяет улучшить регенерацию тканей, способствует малоинвазивной технике проведения операций с минимальным дискомфортом во время или после лечения и без послеоперационной чувствительности, боли или кровотечений. Процесс заживления ран зависит от совокупности многих факторов. Проникновение лазерного излучения в биологическую ткань меняет время процесса заживления в зависимости от времени экспозиции *[30]*. На хирургическом этапе лечения эрбиевые лазеры сокращают сроки проведения процедуры, уменьшая потребность в применении лоскутов, в наложении швов и позволяют улучшить регенерацию тканей *[9]*. Излучение лазера оказывает бактерицидное действие на патологическую микрофлору в операционной зоне, уменьшая вероятность послеоперационных осложнений *[7]*. При использовании Er:YAG-лазеров коллатеральный отек менее выражен и определяется в течение 2–3 дней. Этому может способствовать отсутствие давления, трения и вибрации тканей, минимальный термонекроз во время операции, что приводит к минимальной травме окружающих тканей.

Процесс заживления «лазерной» раны сопровождается отсутствием нейтрофильной инфильтрации тканей, столь характерной для ран при традиционном методе. Применение хирургического эрбиевого лазера позволяет уменьшить необходимость в предоперационной медикаментозной терапии, дает возможность оказывать хирургическую стоматологическую помощь пациентам на качественно новом уровне. Для лазерных ран характерно отсутствие кровоизлияний, тромбозов и лейкоцитарной инфильтрации и, как следствие, отсутствие отека и экссудации. Заживление происходит под тонким коагуляционным слоем, который предохраняет рану от проникновения микроорганизмов *[10]*. Использование Er:YAG или Er,Cr:YSGG приводит к выраженному противовоспалительному эффекту, нормализует микроциркуляцию, понижает проницаемость сосудистых стенок, что особенно важно при наличии фонового сахарного диабета. Другой важный результат – нормализация эпителиально-стромального соотношения при морфологическом исследовании биоптатов в послеоперационном периоде *[32]*. При оценке безопасности применения лазера на заданной длине волны и мощности в литературе не описано побочных эффектов от его применения.

Выводы

Анализ противоречивых мнений об эффективности Er:YAG и Er,Cr:YSGG-лазеров при воздействии на микроорганизмы пародонтальных карманов, зубные отложения, поверхность дентина корней зубов и грануляционные ткани свидетельствует об их эффективности в любом варианте применения. Высокоэнергетическое лазерное излучение оказывает местное воздействие на бактериальную инвазию, микроциркуляторные расстройства и микроангиопатию в тканях пародонта. Высо-

кая распространенность, недостаточная эффективность и длительные сроки лечения воспалительных заболеваний пародонта у больных сахарным диабетом обусловливают актуальность дальнейшего совершенствования консервативных и хирургических методов лечения сочетанной патологии. Преимущества клинических эффектов эрбиевых лазеров перед другими системами и традиционными способами лечения представляют большой интерес и требуют дальнейшего изучения.

Координаты для связи с авторами:
trunin-027933@yandex.ru *– Трунин Дмитрий Александрович;* ***+7 (927)-700-12-23, Virmaskin_s@mail.ru*** *– Вырмаскин Сергей Иванович;* ***kaf_stomatipo@samsmu.ru*** *– Кириллова Валентина Павловна; Афанасьев Валерий Валентинович*

СПИСОК ЛИТЕРАТУРЫ

1. Альтшулер Г.Б., Беликов А.В., Скрипник А.В.с соавт. Термоптическая хирургия: новый минимально инвазивный метод контактной хирургии мягких тканей. – Инновационная стоматология, 2012, № 1. – С. 3–4.
2. Григорян К.Р., Барер Г.М., Григорян К.Р. с соавт. Современные аспекты патогенеза пародонтита у больных сахарным диабетом. – Сахарный диабет, 2006, № 2. – С. 64–69.
3. Журавлева М.В., Фирсова И.В., Воробьев А.А. Оценка терапевтической эффективности лечения больных хроническим пародонтитом путем включения в комплексную терапию тромбоцитарной аутоплазмы (плазмолифтинг) в сочетании с препаратом «Траумель». – Символ науки, 2016, № 4 (16). – С. 95–100.
4. Зайцев П.П., Власов А.П., Давыдкин В.И. с соавт. Оптимизация лечения послеоперационных ран при сахарном диабете. – Совр. проблемы науки и образования, 2019, № 3. – С. 176.
5. Кулаков А.А., Хамраев Т.К., Каспаров А.С. Er:YAG-лазер как помощник в лечении осложнений до и после имплантологической реабилитации пациентов. – Инновационная стоматология, 2012, № 1. – С. 78–86.
6. Лазеры в стоматологии: клинич. руковод. // Под ред. П.М. де Фрейтас, А. Симоэс; пер. с англ. под ред. Л. А. Дмитриевой. – М.: ГЭОТАР-Медиа, 2018. – 424 с.
7. Рисованный С. И., Рисованная О.Н., Масычев В.И. Лазерная стоматология. – Краснодар: Кубань-Книга, 2005. – 276 с.
8. Скиба А.В., Терешина Т.П. Диабет и заболеваний пародонта. – Інновації в стоматології, 2014, № 1. – С. 51–57.
9. Тарасенко С.В., Макарова Е.В., Меликян А.Л. Хирургическое стоматологическое лечение с применением эрбиевого лазера для пациентов с риском развития кровотечения. – Саратов. науч.-мед. журн., 2013, т. 9, № 3. – С. 477–480.
10. Тарасенко С.В., Морозова Е.А., Тарасенко И.В. с соавт. Применение ER:YAG и ND:YAG лазеров для хирургического лечения радикулярных кист челюстей. – Росс. стоматология, 2011, № 4 (4). – С. 53–62.
11. Тарасенко С.В., Тарасенко И.В., Лазарихина Н.М. Лазерная пародонтальная хирургия. – М.: МГМСУ, 2009. – С. 35–38.
12. Чайковская И.В., Забродняя В.К. Изучение гуморальной защиты при генерализованном пародонтите у инсулинзависимых пациентов. – Вестн. СГМУ, 2020, т. 19, № 2. – С. 106–112.
13. Agoob Alfergany M., Nasher R., Gutknecht N. Calculus Removal and Root Surface Roughness When Using the Er:YAG or Er,Cr:YSGG Laser Compared with Conventional Instrumentation Method: A Literature Review. – Photobiom. Photomed. Laser Surg., 2019, v. 37 (4). – P. 197–226.
14. Al-Khabbaz K., Al-Shammari K.F. Diabetes mellitus and periodontal health: dentists' knowledge. – Med. Princ. Pract., 2011, v. 20 (6). – P. 538–544.
15. Ana P.A., Bachmann L., Zezell D.M. Lasers effects on enamel for caries prevention. – Laser Physics, 2006, v. 16. – P. 865–875.
16. Ana P.A., Blay A., Miyakawa W. et al. Thermal analysis of teeth irradiated with Er,Cr:YSGG at low fluences. – Laser Phys. Lett., 2007, v. 4. – P. 827–834.
17. Bjelland S., Bray P., Gupta N. et al. Dentists, diabetes and periodontitis. – Aust. Dent. J., 2002, v. 47 (3). – P. 202–207.
18. Bolortuya G., Ebihara A. et al. Effects of dentin surface modifications treated with Er:YAG and Nd:YAG-laser irradiation on fibroblast cell adhesion. – Photomed. Laser Surg., 2012, v. 30. – P. 63–70.
19. Carvalho R.C.R., Freitas P.M. Influence of Er:YAG laser beam angle, working distance and energy density on dentin morphology: An SEM investigation. – J. Oral Laser Appl., 2005, v. 5 (4). – P. 237–243.
20. Deshpande K., Jain A., Sharma R. et al. Diabetes and periodontitis. – J. Indian. Soc. Periodontol., 2010, v. 14 (4). – P. 207–212.
21. Erbil D., Nazaroglu K., Baser U. et al. Clinical and Immunological Effects of Er,Cr:YSGG Laser in Nonsurgical Periodontal Treatment: A Randomized Clinical Trial. – Photobiom. Photomed. Laser Surg., 2020, v. 38 (5). – P. 316–322.
22. Ishicawa I., Aoki A., Tacasaki A.A. et al. Application of lasers in periodontics: true innovation or myth? – Periodontology 2000, 2009, v. 50. – P. 90–126.
23. Jepsen S., Deschner J., Braun A. et al. Calculus removal and the prevention of its formation. – Periodontology 2000, 2011, v. 55. – P. 167–188.
24. Kodama Y., Matsuura M., Sano T. et al. Diabetes enhances dental caries and apical periodontitis in caries-susceptible WBN/KobSlc Rats. – Comp. Med., 2011, v. 6 (1). – P. 53–59.
25. Lin Z., Strauss F.J., Lang N.P. et al. Efficacy of laser monotherapy or non-surgical mechanical instrumentation in the management of untreated periodontitis patients. A systematic review and meta-analysis. – Clin. Oral Investig., 2021, v. 25 (2). – P. 375–391.
26. Lopes A.O., Aranha A.C.C. Clinical evaluation of different protocols on cervical dentin hypersensitivity treatment. – Lasers Med. Sci., 2017, v. 32 (5). – P. 1023–1030.
27. Lopes B.M., Theodoro L.H., Melo R.F. et al. Clinical and microbiologic follow-up evolutions after non-surgical periodontal treatment with Er:YAG laser and scaling and root planning. – J. Periodontol., 2010, v. 81. – P. 682–691.
28. Marigo L., Cerreto R., Giuliani M. et al. Diabetes mellitus: biochemical, histological and microbiological aspects in periodontal disease: review. – Eur. Rev. Med. Pharmacol. Sci., 2011, v. 15 (7). – P. 751–758.
29. Papazoglou E.S., Weingarten M.C., Zubkov L. et al. Optical properties of wounds: Diabetic versus healthy tissue. – IEEE Transac. Bio-Med. Eng., 2006, v. 53. – P. 1047–1055.
30. Silva D.F.T., Ribeiro M.C. Light attenuation in rat skin following low-level laser therapy on burn healing process. – Progr. Biomed. Opt. Imag., 2010, v. 11. – P. 7715101–7715106.
31. Tyas M.J., Anusavice K.J. Frencken J.E. et al. Minimal intervention dentistry – a review. FDI Commision Project 1–97. – Int. Dent. J., 2000, v. 50. – P. 1–12.
32. Vyrmaskin S.I., Trunin D.A., Postnikov M.A. et al. Morfological features of wound process in petients with inflammatory and destructive periodontal diseases in case of diabetes mellitus. – Archiv-EuroMedica, 2021, т. 11. № 6. – С. 100–106.
33. Wu Y.Z., Zhou Y., Mei Y.M. et al. Clinical evaluation of Er:YAG laser in the treatment of grade II periodontitis with bifurcation lesions. – Shanghai kou qiang yi xue, 2020, v. 29 (3). – P. 308–311.
34. Zezell D.M., Ana P.A., Pereira T.M. et al. Heat generation and transfer on biological tissues due to high-intersity laser irradiation. In: Bernandes MAS. Developments in Heat Transfer. – Rijeka: InTech Open, 2011. – 702 p.

BJM LAB

Современные материалы для фиксации ортодонтических конструкций

HIGH Q BOND BAND™
HIGH Q BOND BRACKET™
HIGH Q BOND RETAINER™

Реклама

Генеральный дистрибьютор в России: ООО «МЕДЕНТА»
123308, г. Москва, Новохорошевский проезд 25,
Тел.: 8 800 500-32-54 (звонки из регионов РФ бесплатные),
+7(499) 946-46-09, +7(499) 946-46-10, e-mail: shop@medenta.ru, www.medenta.ru

Восстановление контактных пунктов зуба в технике прямой композитной реставрации (клинический случай)

Профессор **А.В. Митронин,** доктор медицинских наук, декан стоматологического факультета МГМСУ, заведующий кафедрой, заслуженный врач РФ
Ассистент **Д.А. Останина,** кандидат медицинских наук
Студент **О.Я. Османлы,** финалист Всероссийского этапа международного конкурса клинических случаев среди учащихся
Лаборант **Ю.А. Митронин**
Кафедра кариесологии и эндодонтии МГМСУ им. А.И. Евдокимова Минздрава РФ

Резюме. *Восстановление твердых тканей зубов методом прямой реставрации – наиболее распространенный способ лечения зубов в концепции минимальной инвазивности. В статье описан клинический случай замены старой несостоятельной реставрации первого моляра нижней челюсти с последующим пломбированием полости по классу II с использованием матричной системы и нанокерамического композитного материала с учетом эстетических и биомеханических аспектов.*
Ключевые слова: *эстетическая стоматология; прямая композитная реставрация; восстановление контактного пункта.*

The contact point reconstruction in the direct composite restoration technique (a clinical case)

Professor **Alexander Mitronin,** Doctor of Medical Sciences, Dean of the Faculty of Dentistry, Head of the Department, Honored Doctor of Russian Federation
Assistant **Diana Ostanina,** Candidate of Medical Sciences
Student **Osman Osmanly,** finalist of the All-Russian stage of the international competition of clinical cases among students
Laboratory assistant **Yuri Mitronin**
Department of Cariology and Endodontics of MSUMD named after A.I. Evdokimov

Summary. *Direct restoration of hard dental tissues is one of the most common methods of dental treatment in a minimally invasive concept. In this article represents a clinical case of old unsatisfactory restorations replacement in first mandibular molar followed by restoration of hard tissue class II defects using matrix system and nanoceramic materal, taking into account aesthetic and biomechanical aspects.*
Keywords: *aesthetic dentistry; direct composite restoration; contact point reconstruction.*

Непрямые керамические реставрации стали неотъемлемой частью стоматологической реабилитации пациентов с обширными дефектами твердых тканей зубов, что также является важной вехой в развитии эстетической стоматологии *[3]*. Вместе с тем, композитные прямые реставрации в большинстве клинических случаев остаются наиболее предпочтительным вариантом лечения как для пациентов, так и для врачей-стоматологов. Тем не менее выбор способа лечения должен проводиться строго по показаниям и с учетом долгосрочного благоприятного прогноза лечения *[1]*. Популяризации прямой эстетической композитной реставрации способствовало появление композитных материалов новых поколений, что, в свою очередь, привело к распространенности минимально-инвазивной концепции лечения зубов, благодаря высокому качеству как композита, так и современных адгезивных систем *[2, 4]*.

Клинический случай

Пациент М., 20 лет, обратился в клинику с жалобами на боль в области зуба 46 при приеме холодной пищи. При объективном обследовании обнаружена несостоятельная пломба зуба 46 с нарушением краевого прилегания и с развитием вторичного кариозного процесса под пломбой *(рис. 1)*. На контактной внутриротовой рентгенограмме выявлены признаки рецидива кариеса под реставрацией, периапикальные ткани зуба 46 без патологических изменений.

Лечение проводили под местной инфильтрационной анестезией Sol. Ultracaini 4% – 1,7 мл. Выполнили препарирование зуба, в ходе которого убрали основной объем старого пломбировочного материала и мягких инфицированных твердых тканей с раскрытием контактных поверхностей, затем сформировали полость класса II по Блэку *(рис. 2)*.

▲ **Рис. 1** Зуб 46 до лечения: на жевательной поверхности несостоятельная пломба с нарушением краевого прилегания

▲ **Рис. 2** Удаление старой пломбы и инфицированных твердых тканей зуба 46

▲ **Рис. 3** Изоляция рабочего поля системой раббердам

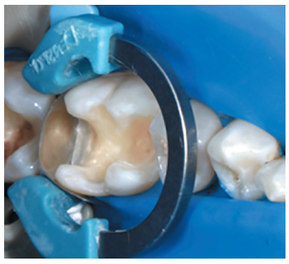

▲ **Рис. 4** Наложение матричной системы Palodent V3

▲ **Рис. 5** Восстановление медиальной стенки зуба 46

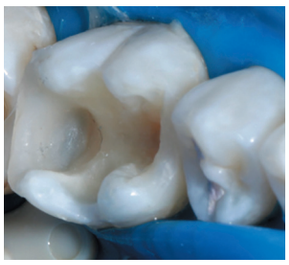

▲ **Рис. 6** Восстановление дистальной стенки зуба 46

▲ **Рис. 7** Восстановление жевательной поверхности зуба 46 методом стратификации

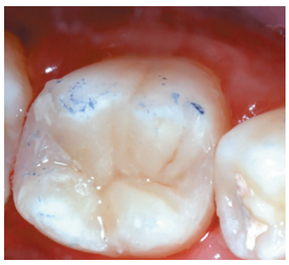

▲ **Рис. 8** Окончательный вид прямой эстетической реставрации зуба 46

После этого рабочее поле изолировали с помощью системы раббердам *(рис. 3)*. Провели окончательное препарирование зуба 46 и воздушно-абразивную обработку поверхностей сформированной полости пескоструйным аппаратом Rondoflex. Полость зуба протравливали с помощью 37%-ного геля ортофосфорной кислоты, методом динамического травления: эмаль протравливали 30 с, дентин – 10 с. Для адгезивной подготовки использовали универсальную адгезивную систему Prime & Bond One ETCH и RINSE (Dentsply Sirona). Адгезив наносили на поверхность полости дважды для достижения большей толщины адгезивного слоя.

Для восстановления апроксимальных стенок зуба 46 и создания контактных пунктов использовали матричную систему Palodent V3 (Dentsply Sirona) и композитный материал Ceram.X SphereTEC A2 *(рис. 4–6)*. Дентинный этаж восстанавливали текучим материалом SDR (Dentsply Sirona). Восстановление жевательной поверхности зуба 46 выполняли по методу стратификации с помощью композитного материала Ceram.X SphereTEC A2 и композитных красок *(рис. 7)*. Были использованы краски коричневого цвета и цвета охры. После окончательной работы над морфологической натуральной идентичностью жевательной поверхности зуба удалили ингибированный кислородом слой с помощью полировочной чашки Enhance и пасты Prisma Gloss extra fine. Заключительные этапы шлифовки и полировки провели полирами Enhance и Enhance PoGo. Шлифовку и полировку восстановленных апроксимальных стенок зуба 46 выполняли малоабразивными дисками и тонкими штрипсами. Финальный вид эстетической реставрации зуба 46 представлен на *рисунке 8*.

Практические рекомендации

Эстетическое и функциональное восстановление окклюзионной поверхности и контактных пунктов зубов – неотъемлемый результат лечения для сохранения зуба в долгосрочной перспективе. Современные композитные материалы позволяют врачу-стоматологу не только работать в концепции минимально инвазивной стоматологии, замещать пораженные кариесом твердые ткани зуба, но и осуществлять восстановление структуры и неповторимой формы каждого элемента морфологии поверхности натурального зуба. Это, в свою очередь, улучшает как функциональный, так и эстетический результат выполненной прямой композитной реставрации.

Координаты для связи с авторами:
mitroninav@list.ru *– Митронин Александр Валентинович;*
dianaostanina@mail.ru *– Останина Диана Альбертовна;*
+7 (495) 607-55-77, доб. 145 *– Османлы Осман Ядияр оглы;*
ura@mitronin.ru *– Митронин Юрий Александрович*

СПИСОК ЛИТЕРАТУРЫ

1. Митронин А.В., Гришин С.Ю., Останина Д.А. Достоверность оценки качества эстетической реставрации зубов: объективный или субъективный подход. – Эндодонтия today, 2018, № 4. – С. 40-–45.
2. Митронин А.В., Останина Д.А., Абиев Э.Ч. Воссоздание натуральной эстетики жевательных зубов с помощью прямых композитных реставраций (клинический случай). – Эндодонтия today, 2021, № 19 (1). – С. 57–60; doi: 10.36377/1683-2981-2021-19-1-57-60.
3. Митронин А.В., Чунихин А.А., Абаев З.М. с соавт. Применение композитного материала на силорановой основе в восстановительной терапии зубов жевательной группы. – Cathedra – Кафедра. Стоматологическое образование, 2014, № 49. – С. 32–36.
4. Николаев А.И., Гильмияров Э.М., Митронин А.В. с соавт. Критерии оценки композитных реставраций зубов: монография. – М.: МЕДпресс-информ, 2015. – 96 с.

photogenica.ru

Стоматологическое здоровье пожилых и старых людей: состояние вопроса и пути решения проблемы

Врач-стоматолог **К.А. Керимханов**
ООО «МедИс» (Санкт-Петербург)
Профессор **Г.А. Рыжак,** доктор медицинских наук, заслуженный деятель науки РФ, заместитель директора по научной и инновационной работе
Институт биорегуляции и геронтологии (Санкт-Петербург)
Академик РАН, профессор **В.К. Леонтьев,** доктор медицинских наук, заслуженный деятель науки РФ, советник ректора
МГМСУ им. А.И. Евдокимова Минздрава РФ
Врач-стоматолог-хирург **М.М. Швецов,** член-корреспондент Международной академии наук экологии, безопасности человека и природы
ООО «Медицинские услуги» (Санкт-Петербург)
Профессор **А.К. Иорданишвили,** доктор медицинских наук, начальник Центра стоматологического образования – заведующий кафедрой хирургической стоматологии и челюстно-лицевой хирургии Медико-социального института
Кафедра челюстно-лицевой хирургии и хирургической стоматологии Военно-медицинской академии им. С.М. Кирова (Санкт-Петербург)

Резюме. *Целью исследования стал анализ стоматологического здоровья 450 пожилых и старых людей, проживающих в Санкт-Петербурге и Ленинградской области. Было оценено среднее количество утраченных естественных зубов, наличие хронического генерализованного пародонтита, нуждаемость в профессиональной гигиене полости рта, количество беззубых пациентов в группах исследования, число нуждающихся в зубном протезировании. Установлено, что у людей старших возрастных групп отмечается большое количество утраченных зубов: в пожилом возрасте в среднем 11,1–15,5, в старческом – 20,2–22,8. Сохраняется также высокая заболеваемость пожилых и старых людей хроническим генерализованным пародонтитом (71,0–92,8%), нуждаемость в профессиональной гигиене полости рта (69,2–84,8%) и в зубном протезировании (66,7–93,9%). Если в пожилом возрасте полная утрата зубов встречается сравнительно редко (3,7–4,4%), то у людей старческого возраста в 3–5 раз чаще – в 12,2–17,8% случаев. Решение проблемы стоматологического здоровья людей старших возрастных групп возможно только на основании комплексного подхода в рамках их медицинских, экономических, социально-психологических и нравственных проблем, что может быть реализовано путем формирования в стоматологических поликлиниках специализированных отделений геронтостоматологической помощи.*

Ключевые слова: *геронтостоматология; лица пожилого и старческого возраста; зубы; утрата зубов; пародонт; нуждаемость в протезировании зубов; жевательный аппарат; стоматологическая реабилитация.*

Dental health of the elderly and old people: the state of the issue and ways to solve the problem

Dentist **Camille Kerimkhanov**
MedIs LLC (St. Petersburg)
Professor **Galina Ryzhak,** Doctor of Medical Sciences, , Honored Scientist of the Russian Federation, Deputy Director for Scientific and Innovative Work
Institute of Bioregulation and Gerontology (St. Petersburg)
Academician of the Russian Academy of Sciences, Professor **Valery Leontiev,** Doctor of Medical Sciences, Honored Scientist of the Russian Federation, Advisor to the Rector
MSUMD named after A.I. Evdokimov
Dentist-surgeon **Michael Shvetsov,** Corresponding member of the International Academy of Sciences of Ecology, Human Safety and Nature
Medical Services LLC (St. Petersburg)

Professor **Andrew Iordanishvili,** Doctor of Medical Sciences, Head of the Center for Dental Education – Head of the Department of Surgical Dentistry and Maxillofacial Surgery of the Medical and Social Institute
Department of Maxillofacial Surgery and Surgical Dentistry of the Military Medical Academy named after S.M. Kirov (St. Petersburg)

Summary. *The aim of the study was to analyze the dental health of 450 elderly and elderly people living in St. Petersburg and the Leningrad region. The average number of natural teeth lost, the presence of chronic generalized periodontitis, the need for professional oral hygiene, the number of toothless patients in the study groups, the number of those in need of dental prosthetics were evaluated. It was found that people of older age groups have a large number of lost teeth, the average number of which in old age is 11.1–15.5, and in old age reaches 20.2–22.8. There is also a high incidence of elderly and old people with chronic generalized periodontitis (71.0–92.8%), as well as their need for professional oral hygiene (69.2–84.8%) and dental prosthetics (66.7–93.9%). If in old age complete loss of teeth is relatively rare (3.7–4.4%), then in senile people it occurs 3–5 times more often, namely in 12.2–17.8% of cases. The solution of the problem of dental health of people of older age groups is possible only on the basis of an integrated approach in the bosom of their medical, economic, socio-psychological and moral problems, which can be realized by forming specialized departments of gerontostomatological care in dental clinics.*

Keywords: *gerontostomatology; elderly and senile persons; teeth; tooth loss; periodontal disease; need for prosthetics; chewing apparatus; dental rehabilitation.*

Современные критерии здоровья людей старших возрастных групп являются интегральными и учитывают не только степень их физической подвижности, социальную активность, остроту зрения, слуха, но и показатель сохранившихся зубов и их функциональной ценности *[2, 3, 7]*. Последний показатель, имеющий непосредственное отношение к стоматологии, важен, так как потеря естественных зубов ведет к нарушению целостности жевательно-речевого аппарата, а снижение функции жевания не только обусловливает снижение качества жизни пожилых и старых людей, но и отрицательно влияет на процесс их социальной адаптации, особенно у людей с высшим образованием *[1, 4]*.

В литературе отмечено, что цель Всемирной организации здравоохранения (ВОЗ), о том, что 90% людей в возрасте 65–74 лет должны иметь полноценные зубные ряды (естественные или восстановленные протезами), при этом число беззубых лиц не должно превышать 1%, не выполнена к установленному ВОЗ 2020 г. *[5, 6]*. Причем этого не достигнуто ни в одной из стран мира, включая Российскую Федерацию и другие экономически развитые государства.

Цель исследования

Проанализировать стоматологическое здоровье пожилых и старых людей, проживающих в Санкт-Петербурге и Ленинградской области.

Материалы и методы

Проведен осмотр полости рта 450 человек пожилого (60–74 года) и старческого (75–89 лет) возраста *(рис. 1)*. Всего осмотрено 107 мужчин и 138 женщин пожилого возраста и 98 мужчин и 107 женщин старческого. При осмотре полости рта отмечали следующие показатели: среднее количество утраченных естественных зубов; наличие хронического генерализованного пародонтита (ХГП), нуждаемость в профессиональной гигиене полости рта (ПГПР); количество беззубых пациентов в группах исследования; количество нуждающихся в зубном протезировании или в изготовлении новых зубных протезов взамен старых, не отвечающих медицинским или эстетическим показаниям. Пациентам были заданы вопросы, касающиеся зубного протезирования за счет средств бюджета, а также об их осведомленности о специальных средствах для фиксации съемных зубных протезов и об их использовании *[10]*.

Полученный в результате исследования цифровой материал обработан на персональном компьютере с использованием специализированного пакета для статистического анализа Statistica for Windows v. 6.0. Достоверность различий средних величин независимых выборок подвергли оценке при помощи параметрического критерия Стьюдента при нормальном законе распределения. Во всех процедурах статистического анализа считали достигнутый уровень значимости (p), критический уровень значимости при этом был равным 0,05.

Результаты и их обсуждение

В ходе клинического исследования было установлены средние показатели потери естественных зубов у людей старших возрастных групп. В обеих группах у мужчин утрата естественных зубов была достоверно выше, чем у женщин. Так, среди мужчин и женщин пожилого возраста этот показатель составил 15,41±1,76 и 11,05±1,67 ($p \leq 0,05$) соответственно, а среди мужчин и женщин старческого возраста – 22,76±2,17 и 20,17±2,76 соответственно *(рис. 2)*.

Хроническим генерализованным пародонтитом различной степени тяжести страдали 99 (92,53%) мужчин и 128 (92,75%) женщин пожилого возраста, 80 (81,63%) мужчин и 76 (71,03%) женщин старческого возраста *(рис. 3)*. Большей распространенностью ХГП в пожилом возрасте обусловливается более частая встречаемость полной потери зубов у людей старческого возраста. Полная утрата зубов была диагностирована среди осмотренных пожилого возраста у 4 (3,74%) мужчин и 6 (4,35%) женщин, а среди старых людей – у 12 (12,24%) мужчин и 19 (17,75%) женщин *(см. рис. 3)*. В мероприятиях ПГПР

photogenica.ru

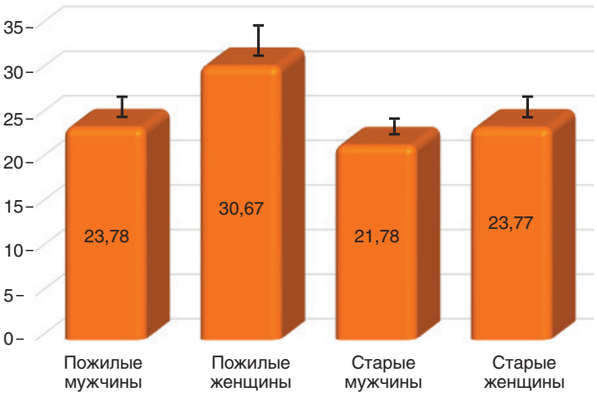

▲ **Рис. 1** Распределение осмотренных людей старших возрастных групп с учетом пола и возраста, %

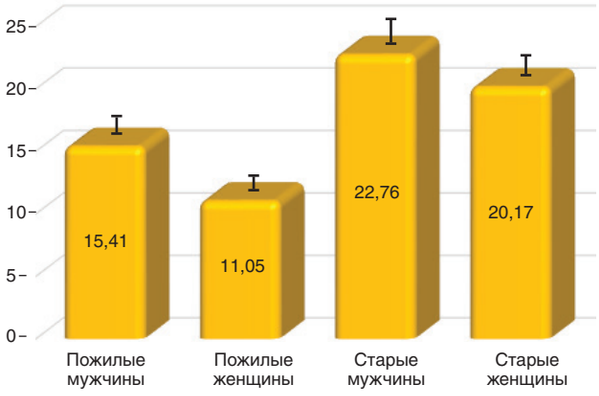

▲ **Рис. 2** Среднее количество утраченных зубов у людей старших возрастных групп с учетом пола и возраста, n

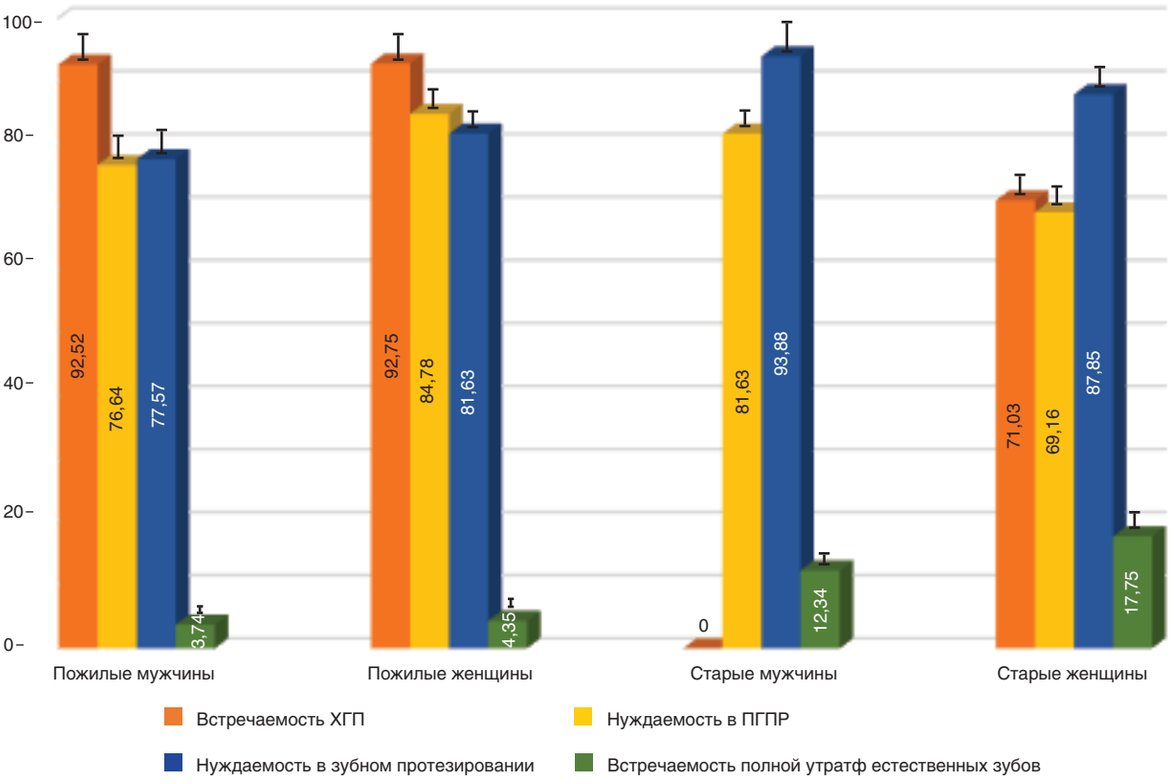

▲ **Рис. 3** Показатели стоматологического здоровья и нуждаемости людей старших возрастных групп в стоматологических лечебно-профилактических мероприятиях, %

нуждались из пожилых людей 82 (76,64%) мужчины и 117 (84,78%) женщин, а среди старых людей – 80 (81,63%) мужчин 74 (69,16%) женщины *(см. рис. 3)*.

Несмотря на то что многие пациенты пользовались различными конструкциями зубных протезов, изготовление новых протезов было необходимо среди пожилых людей 83 (77,57%) мужчинам и 92 (66,67%) женщинам, а среди старых людей – 92 (93,88%) мужчинам и 94 (87,85%) женщинам. Причиной высокой нуждаемости в зубном протезировании служило не только отсутствие зубных протезов, но также использование пациентами зубных протезов, которые по медицинским или эстетическим показаниям нуждались в переделке. Следует отметить, что подавляющее большинство пожилых и старых людей пользовались съемными акриловыми зубными протезами либо их сочетанием с несъемными штампованно-паяными или цельнолитыми зубными протезами, которые обычно изготавливают за счет средств бюджета, то есть бесплатно. Так, среди пожилых людей съемные протезы имели 62 (57,94%) мужчины и 75 (54,35% женщин), а среди старых людей 79 (80,61%) мужчин и 94 (87,85%) женщины. Опрос пациентов показал, что зубным протезированием за счет средств бюджета пользовались хотя бы 1 раз 32 (29,91%) мужчины и 74 (53,62%) женщины пожилого возраста и 64 (65,31%) мужчины и 92 (85, 98%) женщины старческого возраста.

Эти пациенты самостоятельно не предъявляли каких-либо жалоб, а имеющиеся у них съемные зубные протезы имели неудовлетворительную фиксацию, их базис не соответствовал тканям протезного ложа, что и стало высоким показателем нуждаемости в протезировании *[8, 9]*. О средствах для улучшения фиксации съемных зубных протезов, из пользующихся таковыми, знали в пожилом возрасте 27 (43,55%) мужчин и 38 (50,67%) женщин, хотя применяли такие средства лишь 2 (3,23%) мужчины и 6 (8%) женщин. Несмотря на лучшую осведомленность о средствах для улучшения фиксации съемных зубных протезов в старческом возрасте, а об этих средствах имели представление 62 (78,48%) мужчины и 82 (87,23%) женщины, количество пациентов их использующих было минимальным – 2 (2,53%) мужчины и 6 (6,38%) женщин. Среди причин редкого применения средств для улучшения фиксации протезов во всех случаях пациенты отметили финансовые трудности, а именно необходимость ежемесячной покупки жизненно важных товаров, из-за чего на средства для фиксации протезов денег не хватает.

Ряд пациентов высказали пожелания об улучшении зубного протезирования за счет средств бюджета. Главным пожеланием 27 (25,26%) мужчин и 39 (28,26%) женщин пожилого возраста и у 22 (22,45%) мужчин и 44 (41,12%) женщин старческого возраста было расширение ассортимента конструкций зубных протезов, которые можно изготавливать для них бесплатно, то есть за счет средств бюджета.



Выводы

Клиническое исследование показало, что у людей старших возрастных групп отмечается большое количество утраченных зубов, среднее число которых в пожилом возрасте составляет 11,1–15,5, а в старческом возрасте достигает 20,2–22,8. Сохраняется также высокая заболеваемость пожилых и старых людей хроническим генерализованным пародонтитом (71,0–92,8%), а также их нуждаемость в проведении ПГПР (69,2–84,8%) и в зубном протезировании (66,7–93,9%). Если в пожилом возрасте полная утрата зубов встречается сравнительно редко (3,7–4,4%), то у людей старческого возраста в 3–5 раз чаще, а именно в 12,2–17,8% случаев. Таким образом, состояние полости рта отражает не только возрастные изменения и здоровье человека, но и его экономический статус, которые на фоне отягощенной соматической патологии и снижения адаптационных процессов в полости рта требуют от практического здравоохранения комплексного подхода к пожилым и старым пациентам в рамках не только медицинских, но и их экономических, социально-психологических и нравственных проблем. Это возможно лишь при условии развития новых подходов к реорганизации стоматологической помощи в аспекте формирования в стоматологических поликлиниках специализированных отделений геронтостоматологической помощи, планированию в них как лечебно-профилактической работы, так и динамического наблюдения за закрепленным контингентом.

Координаты для связи с авторами:
1yadakamil@mail.ru *– Керимханов Камиль Аличубанович;*
galinagerontologi@mail.ru *– Рыжак Галина Анатольевна;*
leontyevvk@mail.ru *– Леонтьев Валерий Константинович;* ***mishas14@me.com*** *– Швецов Михаил Максимович;*
professoraki@mail.ru *– Иорданишвили Андрей Константинович*

СПИСОК ЛИТЕРАТУРЫ

1. Иорданишвили А.К. Гериатрическая стоматология. – СПб.: Человек, 2019. – 348 с.
2. Иорданишвили А.К. Клиническая ортопедическая стоматология. – М.: МЕДпресс-информ, 2007. – 248 с.
3. Иорданишвили А.К., Музыкин М.И., Лосев Ф.Ф. Остеомускулярный рефлекс жевательного аппарата и его характеристика. – Пародонтология, 2017, № 4. – С. 29–32.
4. Комаров Ф.И., Шевченко Ю.Л., Иорданишвили А.К. Долгожительство: ремарки к патологии зубов и пародонта. – Пародонтология, 2017, № 2. – С. 13–15.
5. Малышев М.Е., Лобейко В.В., Иорданишвили А.К. Иммунные показатели слюны у лиц разного возраста, проживающих в Санкт-Петербурге и Ленинградской области. – Успехи геронтологии, 2015, т. 28, №2. – С. 294–298.
6. Музыкин М.И., Гребнев Г.А., Иорданишвили А.К. Стоматологическая реабилитация полной адентии у пенсионеров Министерства обороны и прикрепленного контингента в военно-медицинских организациях. – Вестн. Росс. военно-мед. академии, 2020, № 2 (70). – С. 94–105.
7. Швецов М.М., Малышев М.Е., Иорданишвили А.К. Возможности отечественных индивидуальных средств ухода за полостью рта в устранении стоматологических проявлений последствий новой коронавирусной инфекции COVID-19. – Мед. алфавит, 2022, № 2. – С. 25–29; doi: 0.33667/2078-5631-2022-2-25-29.
8. Dawes C. Salivary flow patterns and the health of hard and soft oral tissues. – J. Am. Dent. Ass., 2008, v. 139. – P. 18S–24S; doi: 10.14219/jada.archive.2008.0351 PMid:18460676.
9. Gendreau L., Loewy Z.G. Epidemiology and Etiology of Denture Stomatitis. – J. Prosthod., 2011, v. 4. – P. 251–260; doi: 10.1111/j.1532-849X.2011.00698.
10. Salerno C., Pascale M., Contaldo M. et al. Candida-associated denture stomatitis. – Med. Oral Patol. Oral Cirug. Bucal., 2011, v. 16 (2). – P. e139–e143; doi: 10.4317/medoral.16.e139.

photogenica.ru

Обзор средств и методов профилактики кариеса у женщин в период беременности

Ассистент **И.К. Лукашевич,** кандидат медицинских наук
Доцент **Г.И. Скрипкина,** доктор медицинских наук, заведующая кафедрой
Кафедра детской стоматологии ОмГМУ (Омск) Минздрава РФ
Ассистент **И.Л. Горбунова,** доктор медицинских наук
Кафедра терапевтической стоматологии ОмГМУ (Омск) Минздрава РФ

Резюме. *В статье сделан подробный обзор средств и методов первичной и вторичной профилактики кариеса зубов, наиболее часто применяемых для женщин в период беременности, с учетом этиологического и патогенетического звеньев профилактики. Дана клиническая оценка значимости гигиенического аспекта профилактики кариеса у беременных, состоящего из санитарно-просветительных мероприятий и обучения навыкам и методам гигиены полости рта, индивидуального подбора средств гигиены. Представлены литературные данные, касающиеся эффективности средств на основе кальций-, фосфат- и фторсодержащих компонентов. Проведено сравнение эффективности наиболее часто применяемых в настоящее время средств местной профилактики кариеса у беременных. Определена роль фторсодержащих препаратов в системе экзогенной профилактики кариеса. Выявлено, что оптимальное средство профилактики кариеса зубов у беременных различного возраста, проживающих в Омске и Омской области, – трехкомпонентный кальций-фтор-фосфатсодержащий гель и «Эмаль-герметизирующий ликвид».*
Ключевые слова: *средства профилактики кариеса; беременность.*

The review of caries prevention means and methods for pregnant women

Assistant **Inessa Lukashevich,** Candidate of Medical Sciences
Associate Professor **Galina Skripkina,** Doctor of Medical Sciences,
Head of the Department
Department of Pediatric Dentistry of Omsk State Medical University
Assistant **Irina Gorbunova,** Doctor of Medical Sciences
Departments of Therapeutic Dentistry of Omsk State Medical University

Summary. *Detailed reviewing means and methods of primary and secondary dental caries prevention to be mostly often used in women during pregnancy period, with taking into account the etiological and pathogenetic prophylaxis links, is presented in this article. The clinical assessment of caries prevention hygienic aspect significance for pregnant women, consisting of health education and hygiene activities, oral hygiene skills and methods training, and individual hygienic products matching has been given. The literature data concerning the effectiveness of products based on calcium-, phosphate- and fluorine-containing components have been submitted. A comparison of the effectiveness of the currently most commonly used means of local caries prevention in pregnant women has been carried out. The role of fluoride – containing components in the system of exogenous prevention of caries has been determined. Three-component calcium-fluorophosphate-containing gel and "Enamel-sealing liquid" being prescribed by the application has been determined to be the most favorable mean of preventing dental caries in pregnant women of various ages living in Omsk and the Omsk region.*
Keywords: *caries prophylaxis means; pregnancy.*

Распространенность кариеса зубов у беременных остается достаточно высокой, а эффективность предлагаемых на сегодняшний день средств и методов профилактики у пациенток данной категории зачастую оказывается недостаточной *[3]*. В связи с этим, по-прежнему актуален вопрос выбора максимально эффективного и сугубо индивидуализированного средства профилактики кариеса у беременных.

Цель исследования

Провести клинический анализ средств и методов профилактики кариеса, наиболее часто использующихся у

женщин в период беременности, для первичной и вторичной профилактики кариеса зубов.

Задачи исследования

1. Провести анализ эффективности различных средств и методов профилактики кариеса у женщин в период беременности.
2. Обосновать выбор оптимальных препаратов для профилактики кариеса зубов у беременных женщин.

Материалы и методы

Проведена выкопировка из медицинских карт женщин, вставших на учет по беременности в женскую консультацию Городской поликлиники № 10 Омска. Согласно записям врачей-стоматологов, работающих в женских консультациях, были проанализированы сведения о наиболее часто применяемых средствах и методах профилактики кариеса. Также были изучены показатели, характеризующие интенсивность и темп прироста кариеса у беременных в динамке проведения кариеспрофилактических мероприятий. Изучаемые показатели анализировали в трех контрольных точках: в момент первичного обращения (II триместр беременности), по истечении 6 мес (III триместр) и по истечении года после первичного курса кариеспрофилактики.

Среди методов профилактики кариеса в амбулаторных картах беременных чаще всего упоминалось обучение навыкам и методам гигиены полости рта и санитарно-просветительная работа.

В качестве кариеспрофилактических средств наиболее часто использовались:

1) «Эмаль-герметизирующий ликвид» (Humanchemie, Германия); жидкость: безводный фтористый силикат магния, безводный фтористый силикат меди, фтористый натрий (в качестве стабилизатора), дистиллированная вода; суспензия: гидроокись кальция высокодисперсная, метилцеллюлоза, дистиллированная вода;

2) трехкомпонентный кальций-фтор-фосфатсодержащий гель, разработанный на кафедре детской стоматологии ОмГМУ: Ca:F:P = 2:1:1;

3) зубная паста и ополаскиватель «Colgate Elmex® Защита от кариеса» (Colgate-Palmolive Manufacturing, Польша): активные ингредиенты – аминофторид («Олафлур») 100 ppm F^-, фторид натрия 150 ppm F^-;

4) профилактический гель R.O.C.S.® Medical Minerals («ЕвроКосМед», Швейцария): глицерофосфат кальция, хлорид магния, ксилит (10%) и комплекс полисахаридов.

Биометрический анализ осуществляли с использованием пакета Statistica-6 и возможностей Microsoft Excel. Во всех процедурах статистического анализа критический уровень значимости p принимали равным 0,05. При этом значения p могли ранжироваться по трем уровням достигнутых статистически значимых различий: $p<0,05$; $p<0,01$; $p<0,001$ *[1]*.

Результаты и их обсуждение

Эффективный, простой и доступный метод этиотропной профилактики кариеса зубов у беременных – правильно организованная на индивидуальном уровне ежедневная гигиена полости рта. Гигиеническое просвещение беременных способствовало получению знаний и формированию у беременных навыков, обеспечивающих надлежащий уход за полостью рта: индивидуальный

подбор средств гигиены (зубных щеток, зубных паст, ополаскивателей и эликсиров), обучение навыкам ухода за зубами и деснами.

Перспективным направлением первичной патогенетической профилактики кариеса у беременных можно считать использование препаратов линейки Colgate – зубных паст, гелей и ополаскивателей Elmex. Аминофторид, входящий в состав средств Colgate и Elmex, быстро распределяется в полости рта, обеспечивая мощный противокариозный эффект *[5]*. Поверхностно-активные вещества и слабокислое значение pH аминофторидов способствует образованию на поверхности эмали прочного защитного слоя фторида кальция *[6]*. Аминофториды ингибируют бактерии мягкого зубного налета, что приводит к снижению уровня органических кислот, увеличивающих проницаемость зубной эмали *[7, 9]*.

Другое весьма популярное средство профилактики кариеса, назначаемое беременным, – высокоадгезивный гель R.O.C.S.® Medical Minerals. Присутствие ксилита обеспечивает реминерализующий потенциал геля. В составе средства нет фтора. Отсутствие побочных эффектов в геле делает возможным его постоянное использование у беременных.

Один из эффективных методов профилактики кариеса у беременных – местное аппликационное применение фтористых препаратов, а именно глубокое фторирование (обработка зубной эмали) «Эмаль-герметизирующим ликвидом» и нанесение на эмаль фтористых гелей. При этом следует отметить, что фториды, встраиваемые в кристаллическую решетку зубной эмали, сами по себе весьма незначительно влияют на кинетику ее растворимости и проницаемости, при значительном снижении pH зубной бляшки они практически не предотвращают деминерализацию *[8]*.

Согласно современной концепции, определяющее значение в формировании резистентности к действию кариесогенных факторов отводится не самому факту наличия фторапатита в кристаллической решетке зубной эмали, а присутствию в окружающей зубы среде ионизированного фторида *[10]*. Таким образом, для эффективного осуществления процесса реминерализации необходим препарат, содержащий кристаллы фтористых солей особо высокой дисперсности, которые были бы соразмерны порам, образующимся в эмали при деминерализации. Этим требованиям отвечает метод глубокого

photogenica.ru

▼ Прирост интенсивности кариеса у женщин после использования различных средств профилактики кариеса через год наблюдения

Средство профилактики кариеса	КПУп II триместр	ΔКПУп III триместр	ΔКПУп через год
«Эмаль-герметизирующий ликвид» (глубокое фторирование)	*12,54±0,61*	*12,79±0,61*	*13,01±0,37*
Трехкомпонентный кальций-фтор-фосфатсодержащий гель	*13,25±0,55*	*12,92±0,59*	*13,43±0,47*
Зубная паста «Colgate Elmex®. Защита от кариеса»	*13,27±0,23*	*14,96±0,35*	*16,98±0,54, p≤0,05**
Гель R.O.C.S.® Medical Minerals	*12,71±0,84*	*14,24±0,60*	*16,69±0,41, p≤0,05**

▲ **Прим.:** * в таблице указаны только статистически значимые различия; p – значимость рассчитана по отношению к показателям темпа прироста кариеса в III триместре беременности.

фторирования зубной эмали, основанный на последовательном нанесении жидкостей «Эмаль-герметизирующий ликвид» и «Дентин-герметизирующий ликвид» (Humanchemie, Германия) *[4]*.

«Эмаль-герметизирующий ликвид» при нанесении на зубную эмаль глубоко проникает в воронки, образующиеся при деминерализации, заполняя их кристаллами величиной около 50 ангстрем, содержащих фтористый кальций, фтористый магний, фтористую медь и гель кремниевой кислоты, которая, полимеризуясь, создает щелочную среду *[4]*. При этом происходит постоянное выделение в окружающую среду ионов фтора, обеспечивающих выраженный кариесстатический эффект. Такой механизм действия оптимально подходит для профилактики кариеса у беременных.

Использование реминерализующих средств – кальций-фтор-фосфатсодержащих гелей – является основополагающим в профилактике кариеса у беременных. Реминерализующие композиции в консистенции геля обеспечивают длительное сохранение кальция, фосфора и фтора в ионизированном состоянии. Омскими учеными разработаны и широко внедрены в стоматологическую практику кальций-фтор-фосфатсодержащие гели на основе агар-агара *[2]*. Они эффективны для процесса реминерализации твердых тканей зубов, благодаря диффузии активных ионов кальция и фосфора в слюну и непосредственно в ткани зубов.

Изучая состояние твердых тканей зубов женщин по истечении года после проведения курса профилактики кариеса во время беременности, установлено, что величина индекса ΔКПУп у тех, кому в качестве средства профилактики кариеса назначался трехкомпонентный кальций-фтор-фосфатсодержащий гель, статистически значимо не изменилась и была равна 13,43±0,47. Также показатель индекса ΔКПУп не имел статистически значимых различий в подгруппе, где в качестве средства профилактики применялся «Эмаль-герметизирующий ликвид» – 13,01±0,17. В подгруппах пациенток, где использовались другие средства кариеспрофилактики, отмечена тенденция к увеличению показателя ΔКПУп (p≤0,05, *таблица*).

Выводы

При проведении регулярных стоматологических осмотров беременных следует обратить особое внимание на состояние гигиены полости рта, а также на средство профилактики кариеса. При использовании трехкомпонентного кальций-фтор-фосфатсодержащего геля и «Эмаль-герметизирующего ликвида» в качестве кариеспрофилактических средств показатели интенсивности и темпа прироста кариеса зубов не имеют достоверных различий в динамике беременности через один год после проведения первичного курса кариеспрофилактики.

Координаты для связи с авторами:
i.lukashevitch@yandex.ru *– Лукашевич Инесса Константиновна;* ***+7 (3812) 23-63-76, skripkin.ivan@gmail.com*** *– Скрипкина Галина Ивановна;* ***gorbunova2003@mail.ru*** *– Горбунова Ирина Леонидовна*

СПИСОК ЛИТЕРАТУРЫ

1. Боровиков В.П. Statistica. Искусство анализа данных на компьютере. – СПб.: Питер, 2003. – 688 с.
2. Голочалова Н.В., Дистель В.А., Жорова Т.Н. с соавт. Применение лечебно-профилактических гелей в стоматологической практике // Под ред. В.Г. Сунцова. – Омск: ОмГМА, 2007. – 164 с.
3. Журбенко В.А., Саакян Э.С., Тишков Д.С. Профилактика стоматологических заболеваний у беременных – основа стоматологического здоровья детей раннего возраста. – Межд. журн. экспериментал. образования, 2015, № 3–4. – С. 582–583.
4. Кнаппвост А. О роли системного и локального фторирования в профилактике кариеса. Метод глубокого фторирования. – Новое в стоматологии, 2004, № 1. – С. 39–42.
5. Успенская О.А., Шевченко Е.А., Казарина Н.В. Стоматология беременных: учеб. пособ. – Н. Новгород: НГМА, 2017. – 40 с.
6. Naumova E.A., Niemann N., Aretz L. et al. Effects of different amine fluoride concentrations on enamel remineralization. – J. Dent., 2012, v. 40, iss. 9. – P. 750–755.
7. Schramm S.A., Jacks M.E., Prihoda T.J. et al. Oral Care for Pregnant Patients: A Survey of Dental Hygienists' Knowledge, Attitudes and Practice. – J. Dent. Hyg., 2016, v. 90, iss. 2. – P. 121–127.
8. Stefanov C., Caraiane A., Ciupina V. wet al. Comparative tem study of dental tissue hydroxyapatite with chemically obtained apatite. – Roman. Biotechnol. Letters, 2010, v. 15, iss. 3. – P. 117–125.
9. Volpato F.C., Jeremias F., Spolidório D.M.P. et al. Effects of oral environment stabilization procedures on Streptococcus mutans counts in pregnant women. – Braz. Dent. J., 2011, v. 22, iss. 4. – P. 280–284.
10. Zhang Y., Yan Q., Li W. et al. Fluoride down-regulates the expression of matrix metalloproteinase-20 in human fetal tooth ameloblast-lineage cells in vitro. – Eur. J. Oral Sci., 2006, v. 1, iss. 114. – P. 105–110.

ЗЕРКАЛО ВАШЕГО УСПЕХА

Röder Dentalinstrumente OHG

УСОВЕРШЕНСТВОВАННОЕ ПОКРЫТИЕ ПОВЫШЕННОЙ ПРОЧНОСТИ



- Зеркала для фотосъемки
- Стандартные и увеличивающие
- Специальные и хирургические

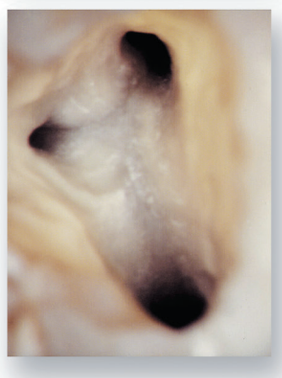

Реклама

Кристально четкое безбликовое отражение

Регистрационное удостоверение № РЗН 2017/5332 от 13.02.2017 г.

МЕДЕНТА

Эксклюзивный дистрибьютор в России: ООО «МЕДЕНТА»
123308, г. Москва, Новохорошевский проезд, д. 25,
Тел.: 8 800 500-32-54 (звонки из регионов РФ бесплатные),
+7 (499) 946-46-09, +7 (499) 946-46-10, e-mail: shop@medenta.ru, сайт: www.medenta.ru

Опыт дистанционного обучения индийских студентов в Оренбургском государственном медицинском университете в условиях пандемии COVID-19

Старший преподаватель **Е.Г. Мац**
Профессор **А.А. Матчин,** доктор медицинских наук, заведующий кафедрой, заслуженный врач РФ
Кафедра стоматологии и челюстно-лицевой хирургии ОрГМУ (Оренбург) Минздрава РФ

Резюме. *В статье представлен опыт дистанционного обучения индийских студентов по специальности «Лечебное дело» на примере изучения дисциплины «Стоматология» в Оренбургском государственном медицинском университете в период пандемии коронавирусной инфекции COVID-19. В социологическом исследовании на добровольной основе приняли участие 162 обучающихся. Показано, что определенным подспорьем при вынужденном переходе высшей школы на удаленный образовательный режим является достаточно полная на современном этапе исторического развития информатизация и компьютеризация не только многих отраслей народного хозяйства, но и возможность организации образовательной деятельности с применением дистанционных технологий. Последние предполагают использование информационно-телекоммуникационной инфраструктуры для передачи необходимой учебной информации и опосредованного синхронного или асинхронного взаимодействия обучающихся и профессорско-преподавательского коллектива. Хотя медицинское образование не может быть заочным, но отработка отдельных навыков и умений возможна в дистанционной форме. Проведенное социологическое исследование позволило оценить возможность и перспективность дистанционного обучения иностранных студентов и их заинтересованность в новых образовательных технологиях.*
Ключевые слова: *дистанционное обучение; лечебное дело; пандемия COVID-19; образование.*

The experience of distance learning for indian students at orenburg state medical university in the context of the COVID-19 pandemic

Senior Lecturer **Elizaveta Matz**
Professor **Alexander Matchin,** Doctor of Medical Sciences, Head of the Department, Honored Doctor of the Russian Federation
Department of Dentistry and Maxillofacial Surgery of the Orenburg State Medical University

Summary. *The article presents the experience of implementing distance learning of Indian students in the specialty "Medical science" by the example of studying the discipline "Stomatology" at Orenburg State Medical University during the epidemic of coronavirus infection COVID-19. 162 students took part in the sociological study on a voluntary basis. It is shown that a certain help in the forced transition of higher education to a remote educational regime is a sufficiently complete informatization and computerization at the present stage of historical development, not only of many branches of the national economy, but also the possibility of organizing educational activities using remote educational technologies. The latter involve the use of information and telecommunications infrastructure to transmit the necessary educational information and mediated synchronous or asynchronous interaction between students and the teaching staff. Although medical education cannot be by correspondence, but the development of individual skills and abilities is possible in a distant form. The conducted sociological research made it possible to assess the possibility and prospects of distance learning of foreign students and their interest in new educational technologies.*
Keywords: *distance learning; medical care; COVID-19 pandemic; education.*

В условиях пандемии COVID-19, которую ВОЗ объявила 11 марта 2020 г., система высшего профессионального образования, продолжая оставаться одной из важнейших сфер общественной жизни, претерпела значительный функциональный сбой. Он затронул почти 1,6 млрд учащихся более чем в 190 странах, в том числе в России. Отсутствие должного внимания к данной проблеме со стороны правительства могло привести к дестабилизации важнейшего института социализации личности и к нарушению конституционного права человека на образование. Высшая школа РФ по мере развития кризиса, связанного с пандемией, своевременно отреагировала и адаптировалась к новым реальностям. Проблема организации работы в дистанционном формате достаточно полно освещена в теоретической и прикладной литературе *[4, 7–10]*.

В соответствии с приказом Министерства образования и науки Российской Федерации № 95 от 09.02.2016 г. «Об утверждении государственного образовательного стандарта высшего образования по направлению подготовки 31.05.01 “Лечебное дело” (уровень специалитета)», обучение в организации высшего образования осуществляется в очной форме (п. 3.2). Однако очная образовательная деятельность, в том числе по клинической медицине, в период карантинных мероприятий была временно приостановлена. Руководствуясь рекомендациями ВОЗ, Минздрав России 16 марта 2020 г. издал приказ № 173 «О деятельности организаций, реализующих образовательные программы высшего образования, профессионального образования и дополнительного профессионального образования, находящихся в ведении Министерства здравоохранения Российской Федерации, в условиях предупреждения распространения новой коронавирусной инфекции COVID-19 на территории Российской Федерации». Данный документ позволил внести изменения в организацию получения высшего медицинского образования. Вынужденный переход на удаленный образовательный режим смогли обеспечить достаточно полные информатизация и компьютеризация не только многих отраслей народного хозяйства, но и высшей школы. Это позволило организовать образовательный процесс с использованием информационно-коммуникативных технологий и современного мультимедийного интерактивного оборудования. При этом развитие цифровых навыков у студентов стало первостепенной задачей современного вуза *[2, 5]*.

Для освоения в полном объеме образовательных программ предусматривалась организация работы обучающихся и педагогических работников исключительно в электронной информационно-образовательной среде с возможностью использования различных образовательных технологий, позволяющих обеспечить взаимодействие студентов и преподавателей опосредованно (на расстоянии). Дистанционная форма обучения должна была сочетать в себе все лучшие качества виртуального и традиционного образования.

В связи с этим оценка цифровой трансформации медицинского образования, позволяющей формировать профессиональные компетенции студента, приобретает особую актуальность и заслуживает детального обсуждения и изучения *[1]*.

Г.У. Лутфуллаев и соавт. считают, что стрессовая ситуация, обусловленная COVID-19, не могла не отразиться на качестве дистанционного обучения в Самаркандском государственном медицинском институте при проведении дистанционных онлайн-занятий у студентов всех факультетов и направлений образования, а также на кафедрах и курсах факультета последипломного образования. Но правильно подобранные материалы курса в онлайн-среде обеспечили обучающимся образовательный результат, а преподавателю – положительную обратную связь *[3]*.

Анкетирование 920 студентов всех курсов Астраханского медицинского университета, обучающихся по специальностям «Лечебное дело», «Педиатрия», «Стоматология», «Медико-профилактическое дело», «Фармация» по восприятию дистанционного обучения показало, что студентам младших курсов учиться дистанционно легче. Практически все студенты старших и выпускных курсов разочарованы в дистанционной форме обучения (98,8%) из-за малого контакта с преподавателями (83,5%) и отсутствия практической деятельности (69,4%) для освоения практических навыков *[6]*.

Цель исследования

Проанализировать практику и результаты реализации учебного процесса с применением дистанционных образовательных технологий на факультете иностранных студентов Оренбургского государственного медицинского университета в условиях пандемии коронавируса.

photogenica.ru

▲ **Рис. 1** Трудности перехода на дистанционное обучение, %

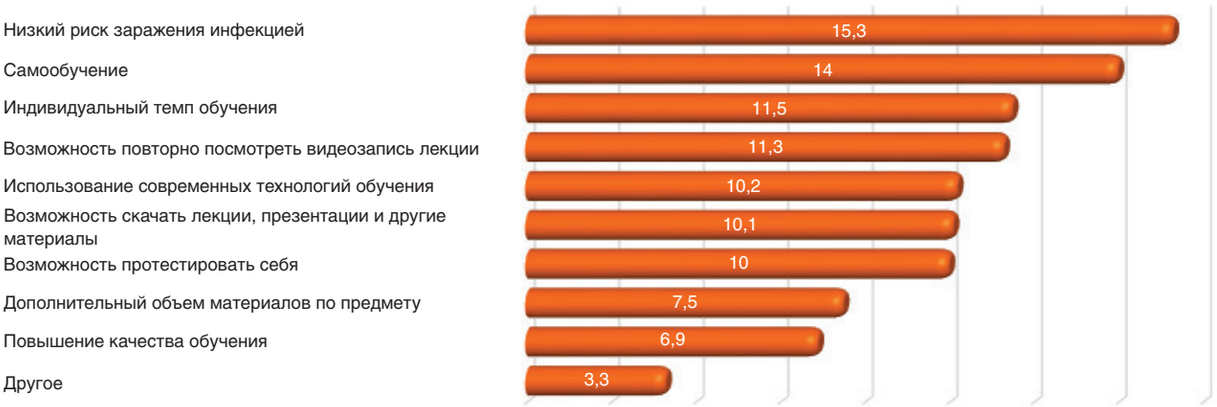

▲ **Рис. 2** Положительные стороны дистанционного обучения, %

Материалы и методы

В качестве социологического исследования восприятия дистанционного обучения был использован бесплатный онлайн-инструмент для создания форм и сбора информации Yandex Forms. С помощью готовых шаблонов создана онлайн-анкета, состоящая из несколько типов вопросов и элементов, среди которых 16 вопросов были с одним вариантом ответа, 4 – с несколькими, 3 – со шкалой оценки и 1 открытый вопрос с развернутым ответом. В анкету вошли вопросы, отражающие преимущества и недостатки дистанционной формы обучения. Результаты социологического исследования были подвергнуты качественному и количественному анализу.

Анонимное анкетирование позволило определить влияние перехода с очной на дистанционную форму обучения на степень вовлеченности студентов в образовательный процесс, узнать потребности обучающихся, возникшие при системе дистанционного обучения, а также выявить их мнение и уровень удовлетворенности лекциями с использованием видеохостинга YouTube, предоставляющего услуги хранения, доставки и показа видео, уточнить мнение и уровень удовлетворенности проведением практических занятий с использованием проприетарной программы Zoom для организации видеоконференций. Детальный анализ результатов анкетирования позволил усовершенствовать работу кафедрального коллектива для повышения эффективности дистанционного образования на факультете иностранных студентов.

Результаты и их обсуждение

В ОрГМУ на факультете иностранных студентов по специальности 31.05.01 «Лечебное дело» дисциплину «Стоматология» на IV курсе в 2020/2021 учебном году изучали 132 индийских студента, в 2021/2022 – 244. Всего в исследовании приняли участие 162 студента IV–V курсов.

Подавляющее количество опрошенных оказались студентами IV курса, доля которых составила 66% от общего числа респондентов. Опрос проходил на английском языке. Результаты опроса представлены в переводе на русский язык. Анализ ответов на вопрос «Знакомы ли были студенты с понятием “дистанционное обучение”?» до начала его применения в университете показал, что 86,4% обучающихся слышали о дистанционных технологиях и раньше. Резкий переход с очного обучения на дистанционное потребовал адаптации к новым реалиям не только студентов, но и преподавателей. Познавательная деятельность учащихся, как правило, организуется в рамках личностно-ориентированного подхода, при котором учитываются индивидуальные возможности и способности студента. Основной акцент делается на самостоятельную работу обучаемого, а также на взаимное сотрудничество всех участников образовательного процесса. Такое обучение имеет развивающий характер, направлено на развитие личности студента.

Одной из важнейших педагогических задач вуза в связи со вспышкой и распространением вирусной инфекции COVID-19 стала работа, направленная на более быструю и

▲ **Рис. 3** Преимущества исключительно дистанционного обучения, %

▲ **Рис. 4** Технические проблемы в процессе дистанционного обучения, %

успешную адаптацию студентов к новой системе обучения и построения социальных отношений. Профессорско-преподавательский состав университета в этот сложнейший период стремился помочь студентам как можно быстрее и успешнее адаптироваться к новым условиям. Анкетирование показало, что лишь 55,6% опрошенных полностью адаптировались и считают приемлемым дистанционное обучение, 22,8% указали, что необходимы некоторые изменения в организации учебного процесса, 16,7% отметили, что учиться стало намного сложнее, а 4,9% респондентов не смогли адаптироваться к новым условиям обучения.

Основные трудности, с которыми столкнулись студенты при переходе на новый формат обучения, представлены на *рисунке 1*.

В то же время, несмотря на сложности дистанционного образования 73,5% респондентов отметили удобство обучения в данном формате; 14,2% считают, что учиться стало сложнее; 8%, что невыносимо сложно; 4,3%, что гораздо легче. При этом 83 студента (51,2%) хотели бы продолжить обучение исключительно в дистанционном формате, 46 (28,4%) не против внедрения дистанционных технологий в очное обучение и 33 (20,4%) полагают, что обучение возможно только в очной форме.

Результаты опроса с несколькими вариантами ответов о преимуществах дистанционного обучения отражены на *рисунках 2* и *3*.

Единственный метод получения знаний в период вынужденной изоляции – дистанционное обучение. При полном переходе на эту форму обучения, следует учесть некоторые сложности: неэффективность репродуктивного обучения; неэффективность контроля знаний; проблема аутентификации личности учащегося при контроле; установление психолого-педагогических контактов и создание рабочей атмосферы в учебной группе при проведении занятий; оценка индивидуальных особенностей восприятия информации студентами; определение эффективности используемых технологий обучения.

Один из факторов успешной подготовки будущих врачей – разработка способов повышения мотивации студентов к обучению, так как значительную часть времени обучающиеся самостоятельно осваивают учебную программу. Это требует концентрации внимания, настойчивости, желания стать специалистом. Анализ показал, что у 56,8% студентов мотивация к учебе увеличилась, 27,8% опрошенных не заметили изменений, а 15,4% указали на отсутствие мотивации к обучению.

Изучение любого предмета в медицинском вузе требует развития клинического мышления для самостоятельного решения заданий. Этого можно достичь в ходе практических занятий. Практические занятия проводились с использованием портала конференций Zoom. Проведенное анкетирование показало, что 79,6% обучающимся комфортно использовать платформу Zoom, 18,5% опрошенных удовлетворены данным приложением, а 1,9% (3 студента) крайне недовольны им.

Исследована эффективность проведения практических занятий в виде вебинаров. Установлено, что 48,8% опрошенных усвоили весь учебный материал, 32,1% отметили, что все темы были понятны и интересны, 17,3% обучающихся полностью не смогли освоить дисциплину, а 1,9% студентов не удалось усвоить ни одну из изучаемых тем на практических занятиях. В этой связи студенты указывали, что им необходимо больше дополнительного материала для подготовки к практическим занятиям. Проведение видеоконференций на платформе Zoom не может быть полноценной заменой практических занятий. Об этом сообщили 13,6% студентов, так как, по их мнению, применение данной технологии не позволяет освоить практические навыки и умения по любой клинической дисциплине.

Изучение эффективности подачи представления лекционного материала в виде записи видеолекций с использованием видеохостинга YouTube позволило выявить определенные преимущества и недостатки. В целом, почти все студенты полностью удовлетворены организацией лекционного преподавания на кафедре, 16% студентов считают, что, помимо записи лекции на YouTube-канале университета, они бы хотели получить лекционный материал в виде отдельно оформленного документа. Некоторые студенты указали, что для более качественного обучения им необходимо иметь все лекции до начала цикла практических занятий, а не в ходе него, а тем более не после окончания практических занятий.

Важнейшее звено обучения в вузе – оценка знаний. Контроль усвоения материалов практических занятий и лекций проводился на информационном портале университета в виде тестирования студентов. Наблюдения свидетельствуют, что ежедневное тестирование на информационном портале университета увеличивает мотивацию к активизации работы по усвоению учебного материала, дисциплинирует студента, организует и направляет его учебную деятельность, помогает выявить и устранить пробелы в знаниях. Опрос показал, что 80,9% учащихся достаточно быстро освоили работу на информационном портале ОрГМУ, 16,7% потребовалось некоторое время, чтобы разобраться, 3,7% опрошенным было очень трудно понять, куда нужно нажимать и что от них требуется, а 1,2% студентов до сих пор не могут понять принципы работы информационной системы университета.

Следует отметить, что технические проблемы часто служили камнем преткновения при онлайн-обучении: возникали проблемы совместимости обучающих платформ с операционными системами, браузерами или смартфонами. Низкая скорость интернет-соединения иногда приводила к пропускам онлайн-занятий или к сложностям с загрузкой уроков в видеоформате. Все эти моменты усиливали разочарование учащихся и снижали их вовлеченность в процесс обучения. Анализ технических проблем представлен на *рисунке 4*.

Примерно одинаковое количество респондентов предпочитают пользоваться мобильным телефоном, ноутбуком или планшетом – 27,2; 25,3 и 24,1% соответственно. Только 6,2% обучающихся пользуются персональным компьютером, а 17,3% анкетируемых используют два устройства и более.

Промежуточная аттестация по дисциплине проводилась в форме зачета, в виде тестирования на базе информационной системы университета. К аттестации допускались студенты при условии полного выполнения учебного плана, успешной сдачи тестовых заданий, положительной оценки за итоговую работу и при получении минимального порога проходных баллов согласно балльно-рейтинговой системе университета.

Выводы

Таким образом, чтобы обучение было интересным и способствовало формированию необходимых компетенций будущих врачей, в цифровой образовательной среде необходимо использование современных IT-технологий. Только грамотное сочетание технологий и баланс цифровых инструментов позволят создать цифровую образовательную среду такого уровня, на котором студентам будет интересно получать знания и совершенствовать навыки.

Использование исключительно дистанционных образовательных технологий при формировании общепрофессиональных и профессиональных компетенций студентами медицинских вузов реализуется лишь частично. Поэтому дистанционные технологии должны применяться только вместе с традиционной формой, обеспечивая связь территориально удаленных участников образовательного процесса и объединяя их в единое образовательное сообщество.

Дистанционная форма обучения оказалась возможной по большой части благодаря платформе Zoom.

Координаты для связи с авторами:
+7 (987) 847-99-31; k_stomat@orgma.ru *– Мац Елизавета Григорьевна;* ***+7 (912) 354-87-39; k_stomat@orgma.ru*** *– Матчин Александр Артемьевич*

СПИСОК ЛИТЕРАТУРЫ

1. Демченко Е.В., Ромаданова И.Н., Слюсаренко Э.Е. с соавт. Психолого-педагогические особенности организации дистанционного обучения в современных условиях. – Sci. Herit., 2020, № 54. – С. 44–46.
2. Колоскова Г.А. Цифровая образовательная среда вуза как условие формирования профессиональных компетенций студентов. – Вопросы методики преподавания в вузе, 2021, т. 10, № 37. – С. 99–106; doi: 10.18720/HUM/ISSN 2227-8591.37.08.
3. Лутфуллаев Г.У., Лутфуллаев У.Л., Кобилова Ш.Ш. с соавт. Опыт дистанционного обучения в условиях пандемии COVID-19. – Проблемы педагогики, 2020, № 4 (49). – С. 66–69.
4. Максаков С.А. Об актуальности дистанционного обучения студентов-стоматологов. – Инновационная наука, 2016, № 9. – С. 312–314.
5. Цыренова М.И. Опыт использования массовых открытых онлайн-курсов при дистанционном обучении китайских студентов во время эпидемии COVID-19. – Успехи гуманитарных наук, 2020, № 5. – С. 31.
6. Шагина И.Р., Абдуллаев С.С., Кубекова А.С. с соавт. Восприятие дистанционного обучения студентами медицинского университета. – Гуманитар., социально-экономич. и обществ. науки, 2020, № 9 – С. 67–70.
7. Bowen W. Higher Education in the Digital Age. – IEEE Transact. Prof. Commun., 2014. v. 57, iss. 2. – P. 150– 153.
8. Phipps R., Merisotis J. What's the Difference? A Review of Contemporary Research on the Effectiveness of Distance Learning in Higher Education. – Washington: Institute for Higher Education Policy, 1999. 51 p.
9. Sherry L. Issues in Distance Learning. – Int. J. Educ. Telecommun., 1995, v. 1 (4). – P. 337–365.
10. Simonson M., Smaldino S., Albright M. et al. Teaching and Learning at a Distance: Foundations of Distance Education. – Am. J. Dist. Educ., 2011, v. 25 (3). – P. 201–204; doi: 10.1080/08923647.2011.589757.

EQ-V

META SYSTEMS

Беспроводная система обтурации корневых каналов

НОВИНКА!

Уникальный дизайн
картриджа EQ-V Fill kit

EQ-V Full Set
полный комплект

Преимущества:

- Эргономичный корпус
- Уникальный дизайн картриджа
- Прост и удобен в использовании
- Непревзойденная эффективность нагрева

Модуль для экструзии гуттаперчи EQ-V Fill

Модуль для конденсации гуттаперчи EQ-V Pack

Лучший выбор для техники «непрерывной волны»

Реклама

МЕДЕНТА

Генеральный дистрибьютор в России: ООО «МЕДЕНТА»

123308, Москва, Новохорошевский проезд, 25
Тел.: +7 (499) 946-4610, 946-4609, 8 800 500-3254
E-mail: shop@medenta.ru, www.medenta.ru

«СФЕРА: Кариес-Эндо»

Профессор **А.В. Митронин,** доктор медицинских наук, декан стоматологического факультета МГМСУ, заведующий кафедрой, заслуженный врач РФ
Ассистент **Д.А. Останина,** кандидат медицинских наук
Лаборант **И.А. Бакалинская**
Кафедра кариесологии и эндодонтии МГМСУ им. А.И. Евдокимова Минздрава РФ
Профессор **И.А. Беленова,** доктор медицинских наук, заведующая кафедрой
Кафедра подготовки кадров высшей квалификации в стоматологии ВГМУ им. Н.Н. Бурденко (Воронеж) Минздрава РФ

Резюме. *В МГМСУ на базе кафедры кариесологии и эндодонтии прошел I Всероссийский чемпионат стоматологического мастерства – 2022. В финал состязаний вышли 6 лучших представителей вузов России. Программа включала в себя конкурсы «Эстетическая реставрация зубов» и «Эндодонтическое лечение зубов в фантомном классе». Чемпионами России стали: в номинации «Эстетическая реставрация зубов в современной технике стратификации» Анна Пашкова из Самары, в номинации «Эндодонтическое мастерство: инновационное техническое совершенство» – москвич Юрий Митронин.*
Ключевые слова: *чемпионат; номинация; эстетическая реставрация; эндодонтическое лечение; конкурс; победитель; диплом.*

“SPHERE: Caries-Endo”

Professor **Alexander Mitronin,** Doctor of Medical Sciences, Dean of the Faculty of Dentistry, Head of the Department, Honored Doctor of Russian Federation
Assistant **Diana Ostanina,** Candidate of Medical Sciences
Laboratory assistant **Irina Bakalinskaya**
Department of Cariology and Endodontics of MSUMD named after A.I. Evdokimov
Professor **Irina Belenova,** Doctor of Medical Sciences, Head of the Department
Department of Training Highly Qualified Personnel in Dentistry of Voronezh State Medical University named after N.N. Burdenko

Summary. *The I All-Russian Championship of Dental Excellence – 2022 was held at MSUMD on the basis of the Department of Cariesology and Endodontics. 6 best representatives of Russian universities reached the final of the competition. The program included the competitions “Aesthetic restoration of teeth” and “Endodontic treatment of teeth in the phantom class”. The champions of Russia were: in the nomination “Aesthetic restoration of teeth in modern stratification technique” Anna Pashkova from Samara, in the nomination “Endodontic skill: innovative technical excellence” – Muscovite Yuri Mitronin.*
Keywords: *championship; nomination; aesthetic restoration; endodontic treatment; competition; winner; diploma.*

В МГМСУ на базе кафедры кариесологии и эндодонтии прошел I Всероссийский чемпионат стоматологического мастерства – 2022 «СФЕРА: Кариес-Эндо». В нем приняли участие ординаторы и аспиранты стоматологических факультетов российских медицинских вузов, состязавшиеся с применением фантомов, материалов и средств для симуляционных технологий в области эстетической реставрации зубов и инновационных техник эндодонтического лечения. Главная цель мероприятия – содействие профессиональной деятельности специалистов-стоматологов в области эстетической стоматологии и эндодонтии, улучшение эстетических параметров улыбки и здоровья полости рта пациентов, развитие медицинской науки. Чемпионаты стоматологического мастерства в рамках работы СтАР проводились на протяжении нескольких десятилетий. Однако, учитывая сложную эпидемиологическую обстановку в мире, организаторами было принято решение несколько изменить условия конкурса для обеспечения безопасности участников. В этом году соревнования за звание чемпиона России 2022 г., посвященные 100-летию ММСИ – МГМСУ, проводились с предварительным отбором претендентов для финального тура во время конкурсов на стоматологических факультетах. На I Всероссийском чемпионате стоматологического мастерства конкурсанты состязались в двух номинациях: 1) эстетическая реставрация зубов в современной технике стратификации; 2) эндодонтическое мастерство: инновационное техническое совершенство.

В финал вышли 6 лучших представителей медицинских вузов России:

Юрий Митронин (МГМСУ им. А.И. Евдокимова, Москва);

Александр Петров (Первый СПбГМУ им. акад. И.П. Павлова, Санкт-Птербург);

Гузель Гайзатуллина (КГМУ, Казань);

Анна Пашкова (СамГМУ, Самара);

Анастасия Маршинская (БГМУ, Уфа);

Михаил Ребриев (ВГМУ им. Н.Н. Бурденко, Воронеж).

Программа соревнований включала в себя два основных этапа:

1 – очный: лекции, мастер-классы и конкурсы в номинациях «Эстетическая реставрация зубов» и «Эндодонтическое лечение зубов в фантомном классе на базе “Школы мастерства профессора А.В. Митронина” кафедры кариесологии и эндодонтии МГМСУ»;

2– очный: торжественное награждение победителей, призеров и лауреатов на симпозиуме с международным участием «Современная эстетико-функциональная реставрация и практическая эндодонтия – междисциплинарные параллели здоровья зубочелюстной системы» в рамках XLVII Всероссийской научно-практической конференции СтАР «Стоматология XXI века».

В приветственном слове ректор МГМСУ, академик РАН, профессор О.О. Янушевич сказал: «Данное мероприятие объединяет не только лучших отечественных специалистов, но и молодых перспективных коллег. То, что наши вузы в рамках сотрудничества активны на всероссийских чемпионатах – свидетельство того, что идёт постоянное совершенствование профессиональных компетенций на современных площадках практики, образования и науки».

Мероприятия вели председатель секции СтАР «Эстетическая стоматология», заведующий кафедрой кариесологии и эндодонтии, профессор А.В. Митронин и ответственный секретарь секции, доцент Д.А. Останина.

В первом конкурсном задании «Эстетическая реставрация зубов» участники должны были выполнить художественную реставрацию центрального резца с использованием силиконового ключа по методике стратификации материалами Enamel Plus. При выполнении реставрации на индивидуальном фантоме примялись бинокулярные лупы Zumax, предоставленные компанией «Н-Селла». Конкурсантам было рекомендовано изолировать зубы передней группы с помощью системы раббердам. Работы выполнялись в полости рта симуляционных фантомов (предоставлены компанией MEDSkills), челюсти которых приближены к реальным за счет наличия мягких тканей и десны.

Участники состязаний реконструировали коронковую часть зуба по методике стратификации, создавали оптические спецэффекты прямой реставрации, выполняли уникальный микро- и макрорельеф поверхности (современные угловые наконечники предоставила компания «Т-Мед»).

Второе задание «Эндодонтическое лечение зубов» началось с теоретической лекции профессора А.В. Митронина и доцента Д.А. Останиной, в которой были освещены основные аспекты работы с революционными ротационными инструментами группы XP-ENDO (FKG, Швейцария), продемонстрирован протокол эндодонтического лечения, а также сложные клинические случаи, выполненные с применением современных никель-титановых инструментов. В конкурсном задании участникам было предложено выполнить эндодонтическое лечение четырехканального фантомного зуба (от компании FKG) с точной копией системы корневых каналов на специализированной модели с возможностью определения рабочей длины электрометрическим методом (эндодонтические блоки для работы с апекслокатором предоставила компания MEDSkills). Конкурсанты предстояло выполнить первичное прохождение корневых каналов ручными инструментами и формирование ковровой дорожки; препарирование корневых каналов системой XP-ENDO Shaper и XP-ENDO Finisher; обтурацию корневых каналов с использованием силеров и гуттаперчи. У участников была возможность поработать уникальными эндодонтическими моторами со встроенным апекслокатором Rooter (FKG) на скорости более 1000 об./мин (официальный дистрибьютор компании FKG в России – «Валлекс-М»).

Члены жюри проанализировали работы финалистов, в том числе с использованием поэтапных фотографий воспроизведения художественной реставрации.

photogenica.ru

Победителями I Всероссийского чемпионата стоматологического мастерства в номинации «Эстетическая реставрация зубов в современной технике стратификации» стали:

★ **чемпион России – 2022** – Анна Пашкова (Самара);
★ **диплом II степени** – Анастасия Маршинская (Уфа);
★ **диплом III степени** – Юрий Митронин (Москва).

Лауреаты номинации:

✶ Александр Петров (Санкт-Петербург);
✶ Гузель Гайзатуллина (Казань).

Победителями I Всероссийского чемпионата стоматологического мастерства в номинации «Эндодонтическое мастерство: инновационное техническое совершенство» стали:

★ **чемпион России – 2022** – Юрий Митронин (Москва);
★ **диплом II степени –** Александр Петров (Санкт-Петербург);
★ **диплом III степени** – Гузель Гайзатуллина (Казань).

Лауреаты номинации:

✶ Анна Пашкова (Самара);
✶ Анастасия Маршинская (Уфа).

Чемпионов России поощрили дипломами СтАР и МГМСУ, специально подготовленными наградами в виде сферы – символа мероприятия.

Участники чемпионата «СФЕРА: Кариес-Эндо» выражают благодарность оргкомитету, МГМСУ, академику РАН, профессору О.О. Янушевичу, президенту СтАР, профессору А.И. Яременко, генеральным партнерам: МГМСУ, СтАР, кафедре кариесологии и эндодонтии, компаниям Micerium, FKG Dentaire SA, «Валлекс-М», R.O.C.S., «Н-Селла», MEDskills, EuroFile, а также информационным партнерам: журналам «Cathedra – Кафедра. Стоматологическое образование», «Эндодонтия today», газете «Вестник МГМСУ», сайтам СтАР, МГМСУ, www.cariesendo.ru.

Координаты для связи с авторами:
mitroninav@list.ru *– Митронин Александр Валентинович;*
dianaostanina@mail.ru *– Останина Диана Альбертовна;*
i.belenova@vsmaburdenko.ru *– Беленова Ирина Александровна;* ***+7 (495) 607-55-77, доб. 145*** *– Бакалинская Ирина Андреевна*

EQ-S

META SYSTEMS

Беспроводной звуковой эндоактиватор

НОВИНКА!

Активация ирригационного раствора для эффективной очистки

Преимущества:

- Эффективная очистка корневых каналов
- Гибкие насадки
- Беспроводной эргономичный легкий корпус
- Удобное простое управление

Технические характеристики:

- Габариты: длина ~183 мм
- Вес: 66 г
- Питание: DC 1,5 В (2 шт. AA)

Насадки ирригационные к EQ-S

Артикул	Внешний диаметр в точке А	Конусность
126–230	0,15 мм	02
126–240	0,25 мм	02
126–250	0,35 мм	02

Реклама

МЕДЕНТА

Генеральный дистрибьютор в России: ООО «МЕДЕНТА»
123308, Москва, Новохорошевский проезд, 25
Тел.: +7 (499) 946-4610, 946-4609, 8 800 500-3254
E-mail: shop@medenta.ru, www.medenta.ru

Всероссийское общественное движение волонтеров студентов-стоматологов Приволжского исследовательского медицинского университета

Доцент **Л.К. Элларян,** кандидат медицинских наук
Профессор **Л.Н. Казарина,** доктор медицинских наук
Доцент **А.В. Кочубейник,** кандидат медицинских наук, заведующая кафедрой
Студентка **А.Д. Орлова**
Кафедра пропедевтической стоматологии Приволжского исследовательского медицинского университета (ПИМУ, Нижний Новгород) Минздрава РФ

Резюме. *Сегодня Всероссийское общественное движение (ВОД) «Волонтеры-медики» – одна из крупнейших добровольческих организаций в сфере здравоохранения в Европе. За период 2020–2021 г. волонтерское движение приняло активные формы: проведено много мероприятий, в которые было вовлечено 8741 человек из Нижегородской области. Студенты-стоматологи проводили много интересных мероприятий для детей детских дошкольных учреждений и школьников младших классов: уроки гигиены полости рта, профилактические беседы, акции «Новогодняя елка». Волонтеры-студенты разработали ряд методических материалов и наглядных пособий.*
Ключевые слова: *Всероссийское общественное движение «Волонтеры-медики»; студенты-стоматологи волонтеры; профилактическая работа.*

All-Russian Public Movement of Volunteers of Dental Students of the Privolzhsky Research Medical University

Associate Professor **Lianna Ellarian,** Candidate of Medical Sciences
Professor **Larisa Kazarina,** Doctor of Medical Sciences
Associate Professor **Alena Kochubeynik,** Candidate of Medical Sciences,
Head of the Department
Student **Anna Orlova**
Department of Propaedeutic Dentistry of the Privolzhsky Research Medical University (Nizhniy Novgorod)

Summary. *Today, the All-Russian Public Movement (VOD) "Medical Volunteers" is one of the largest voluntary organizations in the field of healthcare in Europe. During the period 2020–2021, the volunteer movement took active forms and many events were held, involving the population of the Nizhny Novgorod region consisting of 8741 people. During this period, dental students held many interesting events for children of the Medical School and elementary school students: oral hygiene lessons, preventive conversations, holding the "New Year's Tree" campaign. Student volunteers also developed a number of methodological materials and visual aids.*
Keywords: *All-Russian public movement Medical Volunteers; dental students volunteers; preventive work.*

Слово «волонтерство» имеет латинские корни и переводится как «доброволец», «желающий». Волонтерское движение в России с каждым годом увеличивается, растет его значимость в обществе, проходят встречи волонтеров в разных городах России. Волонтерство – это помощь нуждающимся, которая оказывается бесплатно и добровольно. Волонтер делится своими знаниями, навыками, опытом или помогает тем, кому это необходимо. Каждый гражданин, участвуя в поддержке других членов общества, сам становится лучше. Волонтерская деятельность продолжается в течение всей жизни, отражая гражданскую позицию человека.

В России принято считать, что начало волонтерского движения берет начало в Русской православной церкви. В церковных школах проводилось безвозмездное преподавание, существовали попечительские советы для бедных. Движение зародилось во времена Крымской войны, когда сестры милосердия помогали на фронте раненым *[4]*.

Во время Советской власти комсомольцы и пионеры оказывали посильную помощь гражданам страны. Был организован ДОСААФ и другие добровольные общества.

Однако затем их деятельность, как и волонтерского движения, снизилась. И лишь в 1995 г. после подписания президентом Б.Н. Ельциным закона о благотворительной деятельности в России вновь начинает возрождаться волонтерское движение. Сегодня в нашей стране обеспечивается государственная поддержка волонтерских организаций, 5 декабря отмечается День волонтера, принят символ волонтерского движения – эмблема с изображением разноцветных рук, которые тянутся наверх.

Существует несколько направлений волонтерства: оказание помощи детям, старикам, инвалидам на дому, участие в сборе урожая и в других экологических проектах. После зимней олимпиады в Сочи в 2014 г. сформировалась и действует по настоящее время Ассоциация волонтерских центров.

Виды волонтерской деятельности

1. *Социальная:* помощь детям, пенсионерам, ветеранам и социально незащищенным гражданам.

2. *Спортивная:* организация благотворительных спортивных мероприятий, поддержка талантливых спортсменов.

3. *Культурная:* работа на площадках музеев, выставок, библиотек, фестивалей.

4. *Экологическая:* помощь в сохранении живой природы, решение экологических проблем мегаполиса.

5. *Событийная:* участие в крупных проектах.

6. *Корпоративная:* привлечение сотрудников по профилю их работы в нерабочее время.

7. *Общественная безопасность:* помощь людям, оказавшимся в чрезвычайной обстановке, работа в красной зоне госпиталей.

8. *Медиаволонтерство:* рассказы журналистов и известных людей о волонтерстве, о его принципах и правилах участия в движении.

Кстати, у молодежи есть преимущества в волонтерском движении, поскольку это позволяет приобрести опыт и навыки в разных областях жизнедеятельности, а также получить рекомендации, необходимые при дальнейшем трудоустройстве *[1]*. Немаловажный бонус – знакомство с новыми людьми и формирование гражданских позиций.

Определены перспективы волонтерского движения в России. Однако считается, что количество волонтеров в нашей стране пока значительно меньше, чем на Западе *[2]*. Но волонтерское движение растет, поскольку появились новые интернет-технологии, способствующие увеличению числа проектов на государственном уровне. В настоящее время созданы волонтерские движения при вузах, в средних специальных учреждениях, в школах. Необходимо обеспечить им все условия и использовать всевозможные инструменты мотивация, убеждения и аргументации для повышения интереса молодежи *[5]*. А задача максимум – сделать волонтерство нормой жизни и сформировать в людях привычку оказывать безвозмездную помощь.

В 2013 г. в послании Президента В.В. Путина Федеральному собранию Российской Федерации было предложено возродить традиции милосердия и организовать широкое движение волонтеров *[3]*. На сегодняшний день создано всероссийское общественное движение «Волонтеры-медики», которое преобразовано из гражданского проекта «Волонтеры Склифа» НИИ скорой помощи им. С.В. Склифосовского. Министерство здравоохранения РФ поддержало открытие 85 региональных отделений ВОД «Волонтеры-медики», которое сегодня объединяет свыше 100 тыс. человек. Ежегодно помощь и поддержку получают около 4 млн россиян. Среди партнеров ВОД «Волонтеры-медики» 5000 образовательных, общественных и медицинских организаций по всей стране *[4]*.

Сегодня можно выделить несколько направлений в работе: помощь медицинским учреждениям, содействие в развитии донорства крови и костного мозга, участие в сопровождении спортивных, массовых и культурных мероприятий, в организации профилактики, популяризация здорового образа жизни. Всероссийское общественное движение «Волонтеры-медики» содействует развитию добровольчества и активному привлечению студентов медицинских вузов к работе в практическом здравоохранении, в профилактической помощи, в диспансеризации населения. Известно, что профилактика стоматологических заболеваний – один из важнейших направлений в мировой стоматологии. В связи с этим в 2020 г. в Нижегородской области был организован спецпроект «Стоматологическое здоровье России» и разработана программа. В рамках проекта студенты-стоматологи и преподаватели Института стоматологии Нижнего Новгорода проводят в регионе регулярные профилактические мероприятия в детских садах, в школах, в образовательных или иных учреждениях, а также организуют региональные и всероссийские акции, нацеленные на профилактику стоматологических заболеваний и привлечение внимания населения к сохранению здоровья полости рта.

Основные задачи программы: профилактика стоматологических заболеваний среди населения и их своевременное выявление; вовлечение молодых стоматологов в медицинское волонтерство; повышение грамотности граждан в вопросах здоровья полости рта и обучение населения навыкам индивидуальной гигиены; привлечение внимания к вопросам собственного здоровья.

Студенты-стоматологи в рамках проекта проводили много интересных мероприятий.

1. Урок «Правила гигиены полости рта» для учащихся начальной и средней школы. Цели мероприятия – формирование у детей базовых знаний о болезнях зубов и о необходимости сбалансированного питания для сохранения здоровых зубов, обучение школьников правильному уходу за полостью рта. Волонтеры в формате беседы проводили викторину и отвечали на волнующие слушателей вопросы. Мероприятие было организованно в школах Нижнего Новгорода № 151, 22, 14, 135, 7, 107 и в лицее № 28.

2. Сюжетно-ролевая игры «Корпорация зубион» в детских садиках № 161, «Лучик». В ходе игры волонтеры рассказали детям о важности полноценного и сбалансированного питания. Всю информацию ребятам преподнесли в виде увлекательной сценки. В результате дети смогли наглядно увидеть, что будет, если злоупотреблять конфетами и шоколадом.

3. Профилактическая беседа «Влияние табачных изделий на состояние зубов и слизистую полости рта». В ходе беседы студенты убедили учащихся во вреде курения, который приводит к разрушению зубов. Лекция была проведена в Нижегородском техникуме транспортного обслуживания и сервиса, в Нижегородском промышленно-технологическом техникуме.

4. Акция «Новогодняя елка» для детей, находившихся на лечении в Институте травматологии и в Институте педиатрии университетской клиники ПИМУ, а также для воспитанников «Доброго сада». Дети принимали активное участие в новогоднем представлении вместе со сказочными героями, изучая правила чистки зубов, знакомились с

photogenica.ru

▲ Волонтеры-медики Нижнего Новгорода

▲ Урок гигиены для студентов

▲ Урок стоматологического здоровья для школьников

▲ Урок гигиены в дошкольных образовательных учреждениях Нижнего Новгорода

▲ День защиты детей в университетской клинике ПИМУ

полезными и вредными для здоровья зубов продуктами. Дед Мороз, Снегурочка и сказочные персонажи дарили малышам подарки.

Помимо этих мероприятий волонтеры разработали методические материалы по профилактике стоматологических заболеваний – буклеты, раскраски. Одно из основных – календарь чистки зубов с раскраской «Что такое злобный кариес». Цель данного методического пособия – сформировать основы здорового образа жизни, привить знания о правилах гигиены полости рта. Разноцветные образцы в виде игрушек или с изображением популярных героев сказок помогают детям с интересом изучать данную тему самостоятельно или вместе с родителями.

Во время пандемии огромное значение приобрела волонтерская работа студентов-стоматологов в составе студенческих бригад других факультетов Приволжского медицинского университета: 704 волонтера работали в call-центрах 17 поликлиник и 18 больниц Нижнего Новгорода и районов области, а также в ковидном госпитале университетской клиники и Областной больницы. Волонтеры I–III курсов трудились в регистратуре, тогда как студенты старших курсов оказывали помощь больным с коронавирусной инфекцией. В call-центрах студенты анализировали результаты тестов пациентов с COVID-19, контролировали повторные анализы, помогали больным сориентироваться в режиме самоизоляции, приглашали население на вакцинацию.

Таким образом, Всероссийское общественное движение волонтеров-медиков способствует привлечению студентов медицинских факультетов к активному участию в работе учреждений практического здравоохранения, к оказанию профилактической помощи населению. В свою очередь, студент-стоматолог, занимающийся волонтерством, понимает, что медицина требует постоянного обучения для приобретения знаний, умений и навыков. Такой подход помогает самосовершенствованию студентов-медиков, их эффективной самореализации и профессиональному росту.

Координаты для связи с авторами:
lianna.ellaryan@mail.ru *– Элларян Лианна Коляевна;*
kazarina_l@mail.ru *– Казарина Лариса Николаевна;*
kochubeynik@pimunn.ru *– Кочубейник Алена Валерьевна;*
+7 (910) 105-46-11, vk.com/anorll *– Орлова Анна Дмитриевна*

СПИСОК ЛИТЕРАТУРЫ

1. Давыдов А.В., Коряковцева О.А. Молодежные организации и движения в России: история и современность. – PolitBook, 2014, № 3. – С. 41–54.
2. Носкова О.П. Социологический анализ волонтерской деятельности как механизма развития гражданского общества в зарубежных странах. – Социальные и гуманитарные знания, 2021, т. 7, № 4. – С. 402–415.
3. Распоряжение Правительства Российской Федерации № 2403 от 29.11.2014 г. «Об утверждении основ государственной молодежной политики Российской Федерации на период до 2025 г.» [электронный ресурс]. – М.: КонсорциумКодекс, 2021. – 14 с.
4. Смирнова О.Г., Гуляева М.С. Становление волонтерской деятельности и ее мотивы в современной России // Матер. XXI Межд. конф. – Екатеринбург: УрФУ, 2018. – С. 1546–1556.
5. Суворова В.С. Волонтерское движение как фактор развития социальной активности студенческой молодежи. Студент XXI века: ценности, мировоззрение, идеалы // Матер. Всеросс. науч. студенч. чтений. – Старый Оскол: БегГУ, 2019. – С. 78–81.

Thinking ahead. Focused on life.

MORITA

Понятный алгоритм для безопасной работы в каналах

TriAuto ZX2

Эндодонтический наконечник
со встроенным апекслокатором

OGP OTR The New Movements in Endodontics

Регистрационное удостоверение № ФСЗ 2008/02563 от 08.02.19 г.

МЕДЕНТА

Эксклюзивный дистрибьютор в России – ООО «МЕДЕНТА»
123308, г. Москва, Новохорошевский проезд, д. 25,
Тел.: 8 800 500-32-54 (звонки из регионов РФ бесплатные),
+7 (499) 946-46-09, +7 (499) 946-46-10, e-mail: shop@medenta.ru,
сайт: www.medenta.ru

Реклама

ADEE: приоритеты стратегии

Профессор **А.В. Митронин,** доктор медицинских наук, декан стоматологического факультета МГМСУ, заведующий кафедрой, заслуженный врач РФ
Ассистент **Д.А. Останина,** кандидат медицинских наук
Кафедра кариесологии и эндодонтии МГМСУ им. А.И. Евдокимова Минздрава РФ

Резюме. *В Пальма-де-Майорке (Испания) прошла ежегодная встреча Европейской ассоциации стоматологического образования (ADEE). МГМСУ – единственный медицинский вуз России, состоящий в ADEE уже более 16 лет. В работе сессий приняли участие 34 представителя университетов, в том числе деканы и профессорско-преподавательский состав стоматологических факультетов более чем из 20 стран. Был представлен стратегический план на 2022–2025 гг., требующий внедрения во всех европейских стоматологических школах. В завершении ассамблеи прошла процедура представления Ливерпуля (Англия) как столицы проведения ежегодного конгресса ADEE, который состоится 23–25 августа 2023 года.*
Ключевые слова: *стратегический план; приоритетная область; стоматологическое образование; гигиена полости рта; конгресс; аккредитация.*

ADEE: strategy priorities

Professor **Alexander Mitronin,** Doctor of Medical Sciences, Dean of the Faculty of Dentistry, Head of the Department, Honored Doctor of Russian Federation
Assistant **Diana Ostanina,** Candidate of Medical Sciences
Department of Training Highly Qualified Personnel in Dentistry of Voronezh State Medical University named after N.N. Burdenko

Summary. *The annual meeting of the European Association for Dental Education (ADEE) was held in Palma de Mallorca (Spain). MSUMD is the only medical university in Russia that has been a member of ADEE for over 16 years. The sessions were attended by 34 representatives of universities, including deans and faculty of dental faculties from more than 20 countries. A strategic plan for 2022–2025 was presented, requiring implementation in all European dental schools. At the end of the assembly, the procedure was held for the presentation of Liverpool (England) as the host city of the annual ADEE congress, which will be held on August 23–25, 2023.*
Keywords: *strategic plan; priority area; dental education; oral hygiene; congress; accreditation.*

В Пальма-де-Майорке (Испания) прошла ежегодная встреча Европейской ассоциации стоматологического образования (ADEE). МГМСУ – единственный медицинский вуз России, состоящий в ADEE уже более 16 лет. Но в связи логистическими ограничениями, сотрудники университета в этом году не смогли очно присутствовать на встрече представителей европейских стоматологических школ, поэтому члены ADEE, декан стоматологического факультета МГМСУ, заведующий кафедрой кариесологии и эндодонтии, профессор А.В. Митронин и доцент кафедры Д.А. Останина участвовали в мероприятии по видеосвязи.

Открыл Генеральную ассамблею ADEE-2022 ее президент, профессор Пал Баркволл (Päl Barkvoll, Норвегия). В частности, он сказал: «ADEE продолжает развиваться вместе с меняющимся обликом стоматологического образования, делая акцент на использовании технологий в учебной программе, продвигая компетентностный подход к обучению, поощряя командный и межпрофессиональный вклад в обеспечение здоровья полости рта и образование профессионалов-стоматологов».

Затем были подведены итоги уходящего года, прошло утверждение нормативных и рекомендательных материалов и документов, представлены избранные члены образовательных комитетов и рабочих групп.

В работе сессий приняли участие 34 представителя университетов и исполнительной дирекции ADEE, в том числе деканы и профессорско-преподавательский состав стоматологических факультетов более чем из 20 стран.

Также был представлен стратегический план на 2022–2025 гг., требующий внедрения во всех европейских стоматологических школах.

Приоритетная область 1

ADEE способствует межпрофессиональному образованию и уходу.

Среди новых аспектов – стремление многих правительств и организаций сделать целостный уход, ориентированный на пациента, реальностью. Центральное место в этом занимает концепция межпрофессионального образования (IPE). Хотя в недавних резолюциях ВОЗ стоматологическое образование само по себе не упоминалось в качестве ключевой заинтересованной стороны, роль специалистов в области здоровья полости рта в более широкой сфере общественного здравоохранения во многих странах в результате пандемии COVID-19 снова

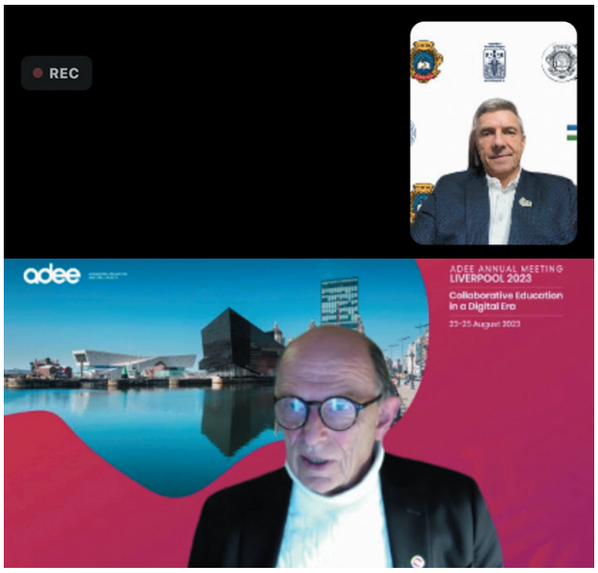

▲ Профессор А.В. Митронин и президент ADEE, профессор Пал Баркволл (Норвегия) на заседании ассамблеи ADEE

▲ Участники сессий ADEE – профессорско-преподавательский состав стоматологических факультетов 20 стран

привлекла внимание к профессиям врача-стоматолога и гигиениста.

Приоритетная область 2

Роль ADEE как посредника в достижении целей устойчивого развития (ЦУР).

Принятие ООН повестки дня в области устойчивого развития на период до 2030 г. заставило по-новому взглянуть на то, как граждане, ученые и специалисты в области гигиены полости рта, практикуют повседневную деятельность. Семнадцать целей охватывают множество факторов, которые требуют изменений, в том числе, в вопросах обучения специалистов в области гигиены полости рта. Планируется создать рабочую группу для изучения воздействия, преимуществ и перспектив применения ЦУР в учебных учреждениях и программах, разработать практическое руководство по приоритетным ЦУР.

Приоритетная область 3

Развитие взаимоотношений с другими ассоциациями, а также с ассоциациями последипломного профессионального образования в области здоровья полости рта.

В центре внимания ADEE всегда было и остается высшее стоматологическое образование. Тем не менее на сегодняшний день нецелесообразно просто сосредотачиваться на обучении студентов-стоматологов. ADEE будет обращаться ко всем соответствующим ассоциациям, заинтересованным в до- и последипломном стоматологическом образовании. Цель этой задачи – обеспечение конструктивного сотрудничества, обмен опытом ADEE в области стандартизации образования и содействие более тесным отношениям между всеми ассоциациями.

Приоритетная область 4

Представительство ADEE в институтах ЕС и на субрегиональном уровне.

Изучение развития связей с национальными ассоциациями профессионального образования в области здоровья полости рта на европейском уровне ВОЗ.

Приоритетная область 5

ADEE внедряет доказательное образование.

С момента своего основания почти 50 лет назад ADEE всегда стремилась к тому, чтобы европейские стоматологические школы и программы были путеводной звездой в предоставлении передового опыта в области образования. Основная цель Европейского журнала стоматологического образования – обмен исследованиями и передовым опытом в области образования применительно к стоматологии и к связанным с ней специалистам. По прошествии десятилетий для преподавателей стоматологии становится все более важным иметь соответствующую квалификацию не только в доказательной стоматологии, но и в области доказательного образования. Несмотря на то что существует множество образовательных публикаций и ресурсов, применяемых в медицинском образовании, те из них, которые сосредоточены на обучении специалистов в области стоматологии и гигиены полости рта, ограничены. ADEE считает, что теперь есть хорошие возможности для устранения этого пробела путем создания ряда ресурсов в области доказательного образования и открытого обмена ими для улучшения академической практики.

Приоритетная область 6

Обеспечение качества академических программ специалистов по здоровью полости рта.

Степень и уровень обеспечения качества образовательных программ и учебных заведений для специалистов в области здоровья полости рта значительно различаются по всей Европе. Несмотря на это, большинство школ и программ подвергаются значительной, а в некоторых случаях многократной местной и/или национальной аккредитации. Следует прийти к общему знаменателю в вопросах образовательных программ.

В завершении ассамблеи прошла процедура представления Ливерпуля (Англия) как столицы проведения ежегодного конгресса ADEE 23–25 августа 2023 года.

Координаты для связи с авторами:
mitroninav@list.ru *– Митронин Александр Валентинович;*
dianaostanina@mail.ru *– Останина Диана Альбертовна*

photogenica.ru

Современные взгляды на этиопатогенез дисфункциональных расстройств височно-нижнечелюстного сустава

Профессор **В.В. Шулаков,** доктор медицинских наук
Аспирант **А.А. Петриченко**
Ассистент **А.Н. Кузнецов,** кандидат медицинских наук
Кафедра челюстно-лицевой и пластической хирургии МГМСУ им. А.И. Евдокимова Минздрава РФ

Резюме. *Количество пациентов, обращающихся к стоматологу с жалобами на головные и лицевые боли, на наличие щелчков, на ограничение открывания рта и шум в ушах, неуклонно увеличивается. Как правило, подобные жалобы обусловлены дисфункцией височно-нижнечелюстного сустава (ВНЧС). Одной из существенных причин развития дисфункции ВНЧС может стать «стресс цивилизации», возникающий в результате ускорения темпа жизни и завышенных ожиданий у людей в развитых странах. Анализ многих научных трудов позволяет говорить о риске развития дисфункции ВНЧС как психосоматической патологии, о необходимости комплексного междисциплинарного подхода к профилактике и лечению данного функционального нарушения зубочелюстной системы. В результате проведенного анализа литературы выявлены наиболее значимые аспекты проблемы для их дальнейшего изучения и разработки.*
Ключевые слова: *мышечно-суставная дисфункция; гипертонус жевательных мышц; эмоциональные аспекты личности; психологические факторы; триггер.*

Modern views on ethiopathogenesis of the temporomandibular disorders

Professor **Vadim Shulakov,** Doctor of Medical Sciences
Postgraduate student **Anastasia Petrichenko**
Assistant **Alexey Kuznetsov,** Candidate of Medical Sciences
Department of Maxillofacial and Plastic Surgery of MSUMD named after A.I. Evdokimov

Summary. *A number of patients referring to a dentist with complaints of pain that presents in the head and face, click sounds, limited mouth opening and noise in the ears is rising progressively. The complaints commonly result from the temporomandibular joint (TMJ) disorder. Civilization-related stress occurring due to accelerated pace of life and inflated expectations in people from developed countries is among the most common factors that can lead to possibly developing temporomandibular disorder. Analysis of many scientific papers makes it possible to delineate the risk for the TMJ disorder development as a psychosomatic abnormality, necessity in a complex interdisciplinary approach to prevention and treatment of the dentition functional disorder. As a result of the analysis of the literature, the most significant aspects of the problem have been identified in order to further study and develop them.*
Keywords: *joint and muscle dysfunction; masticatory muscle hypertonicity; emotional traits of a personality; psychological factors; trigger.*

Количество пациентов, обращающихся к стоматологу с жалобами на головные и лицевые боли, на наличие щелчков, на ограничение открывания рта и шум в ушах неуклонно увеличивается. Как правило, подобные жалобы обусловлены дисфункцией височно-нижнечелюстного сустава (ВНЧС).

По результатам статистических исследований, проведенных в нашей стране и за рубежом, около 40% населения в возрасте от 20 до 50 лет страдают мышечно-суставной дисфункцией ВНЧС *[12]*. Несмотря на совершенствование методов комплексной диагностики и лечения, наблюдается тенденция к увеличению количества пациентов с функциональными нарушениями ВНЧС *[3]*, среди которых 15% относятся к декомпенсированным формам (то есть приспособительные механизмы организма утратили способность к компенсации) *[30]*. По результатам клинического исследования А.М. Шарова (2015), дисфункция ВНЧС выявлена у 91,6% лиц женского пола и у 8,3% лиц мужского пола из общего числа (48)

обследуемых пациентов. Причем 70,8% составили пациенты молодого возраста, 22,9% – среднего и 6,2% – пожилого. У 29% пациентов дисфункция ВНЧС сочеталась с выраженным болевым синдромом *[28]*.

Одной из существенных причин развития дисфункции ВНЧС может стать «стресс цивилизации», возникающий в результате ускорения темпа жизни и завышенных ожиданий у людей в развитых странах. Это контингент больных, который нуждается в комплексном дообследовании и лечении с привлечением врачей разных специальностей – стоматологов, челюстно-лицевых хирургов и неврологов.

В этиологии дисфункции ВНЧС наибольшее значение придается миогенной и окклюзионно-артикуляционной теориям, согласно которым причинами возникновения и развития синдрома болевой дисфункции ВНЧС служат аномалии и деформации прикуса, нарушение целостности зубных рядов, изменение окклюзионной высоты, а также обусловленная указанными причинами дискоординация сократительной функции жевательных мышц *[8, 29]*. Преобладает точка зрения, согласно которой зубы – чувствительные сенсорные органы в начале нейромышечной рефлекторной дуги, следовательно, любое нарушение окклюзии может привести к нарушению рефлекторного равновесия и к формированию синдрома болевой дисфункции ВНЧС *[9, 22]*. Зубные ряды – это опора для нижней челюсти, и в позиции центральной окклюзии они берут на себя всю силу давления мышц. Однако потеря зубов, патологическая стираемость, разрушение зубных рядов, невыверенные окклюзионные контакты приводят к изменению положения нижней челюсти и к сокращению жевательных мышц. Таким образом, в паре «зубы – ВНЧС» зубным рядам отводится ведущая роль механической опоры, в то время как ВНЧС рассматривается в качестве «ведомого элемента». При смещении нижней челюсти в вынужденное положение, жевательные мышцы, в частности височные и собственно жевательные, «программируются» для удержания челюсти в данном положении. Усилие может быть невелико, но оно постоянное, в результате чего развивается состояние синдрома хронической усталости. В результате при дисфункции ВНЧС в патологический процесс вовлекаются все звенья зубочелюстной системы – зубы, которые задают положение нижней челюсти в пространстве, а также ВНЧС и мышцы.

Другой фактор, способствующий возникновению синдрома болевой дисфункции ВНЧС – бруксизм *[41, 64]*. Это не болезнь, а состояние, которое характеризуется подсознательными, неконтролируемыми эпизодами сжатия и трения зубов между собой. Большинство публикаций свидетельствует о том, что этиология бруксизма мало изучена, но его полиэтиологическая природа не вызывает сомнений. Основными причинами возникновения бруксизма принято считать нарушение окклюзии и дыхания. Стресс и другие причины во многих случаях становятся усугубляющими факторами. По мнения Рудольфа Славичека, непроизвольное «скрежетание» и/или сжатие зубов не что иное, как защитная реакция организма на стресс. Формируется замкнутый круг: стресс способствует развитию дисфункции жевательной мускулатуры, которая, в свою очередь, поддерживает состояние постоянного стресса. Таким образом, бруксизм – это соматическая реализация психологического стресса. При бруксизме сила сжатия челюстей в 10 раз превосходит силу жевательной нагрузки, поэтому происходит перегрузка всей челюстно-лицевой системы, возникает чрезмерный тонус жевательных мышц, что усиливает давление на ВНЧС *[33, 45]*. Исследования D. Manfredini, E. Cantini и M. Romagnoli (2003) обнаружили, что бруксизм во многом взаимосвязан с мышечными расстройствами, со смещением суставных дисков и с патологией височно-нижнечелюстного сустава.

С позиции постурологии (равновесие человеческого тела в пространстве) наличие тонуса постуральных мышц обеспечивается двумя основными компонентами – мышечно-скелетным и невральным. Постуральная система имеет несколько сенсорных входов – зрение, вестибулярный аппарат и проприорецепция, которые дают представления о системе регуляции вертикальной позы. Как отмечают в своих работах R.J. Peterka и P.J. Loughlin (2004), самая важная из вышеперечисленных систем – проприоцептивная *[15, 63]*. Проприоцептивный вход включает в себя проприорецепцию стоп, глазных мышц, позвоночника и височно-нижнечелюстного сустава. Одними из основных «постуральных датчиков» являются височно-нижнечелюстной сустав и окклюзионная плоскость, нарушение деятельности которых может повлиять на постуральное равновесие и вызвать изменения в опорно-двигательном аппарате. Согласно исследованиям К.З. Ронкина (2015) у пациентов с дисфункцией ВНЧС есть большая вероятность появления болей в шейной области. Данная теория подтверждается тем, что у подростков со сколиозом наблюдается перекрестный прикус *[33, 36]*.

По данным ряда исследований, аномалии окклюзии зубных рядов, связанные с нарушением осанки, встречаются у 62,24% пациентов, из них у 74,86% аномалии ассоциированы со сколиозом различной степени выраженности (71,73% пациентов с I степенью сколиоза; 77,91% – со II степенью; 96,77% – с III–IV степенью) *[13, 14]*.

В литературе имеются публикации, указывающие и на другие причины развития дисфункций ВНЧС. Так, A. Weidinger и A.V. Kozlov (2015) предполагают, что оксидативный стресс (OS) может играть важную роль в патофизиологических процессах, развивающихся при дисфункциях ВНЧС *[69]*. Оксидативный стресс, характеризующий состояние антиоксидантной системы организма, возникает в результате дисбаланса между оксидантной и антиоксидантной системами с превалированием активности оксидантной. Подобный стресс играет роль в различных неблагоприятных процессах в организме, в том числе связанных с полостью рта. D. Rodríguez de Sotillo, A.M. Velly с соавт. (2011) сообщили о повышении продуктов OS у пациентов с дисфункцией ВНЧС и о положительной корреляции между миофасциальным болевым синдромом и маркерами OS в слюне *[65]*. D.L. Basi, A.M. Velly с соавт. (2012) высказали предположение, что нарастание оксидативного стресса может быть связано с патогенезом депрессий и тревожных расстройств *[40]*. C. de Almeida и J.M. Amenábar (2016) установили, что у пациентов с миофасциальным болевым синдромом отмечена низкая общая антиоксидантная способность (TAC), но они не нашли взаимосвязей между TAC и болевой интенсивностью *[47]*.

Колебания уровня эстрогена и соответствующие изменения других половых гормонов, включая прогестерон и релаксин, играют значительную роль в развитии многих заболеваний полости рта, а также в этиологии патологии

photogenica.ru

височно-нижнечелюстного сустава. Так, у женщин в период менопаузы риск развития патологии ВНЧС выше, чем у мужчин того же возраста *[66]*. Однако данные о влиянии эстрогена на этиологию и патогенез заболеваний ВНЧС противоречивы. Исследования показали, что дисфункция ВНЧС преимущественно встречается у женщин детородного возраста, в связи с чем был сделан вывод о том, что более высокие уровни эстрогена потенцируют болезнь *[57]*. Но в исследованиях B. Häggman-Henrikson, A. Lövgren с соавт. (2020) сообщается, что распространенность патологии со стороны ВНЧС достигает пика между 45 и 64 годами, а затем постепенно снижается *[51]*. Более современные исследования показали, что чем выше концентрация эстрогена, тем ниже интенсивность болевого синдрома при патологии ВНЧС. Это подтверждают исследования V.A. Mayoral, I.A. Espinosa с соавт. (2013), которые констатировали, что у беременных патология ВНЧС встречалась в 2–3 раза реже, так как во время беременности уровень эстрогена достигает наибольшей концентрации *[59]*. N. Ivković и M. Racic (2018) установили, что орофациальная боль значительно уменьшалась в третьем триместре беременности, хотя увеличивалась в послеродовом периоде.

В последние годы отмечено доминирующее влияние психологических факторов и психоэмоциональных особенностей личности на развитие синдрома болевой дисфункции ВНЧС *[27, 50, 52, 61]*. Социальные факторы, эмоциональное напряжение, тревожное состояние пациента способствуют возникновению нарушений нейромышечного комплекса, провоцирующих, в свою очередь, функциональные нарушения в суставе, что служит патогенетической основой дисфункции ВНЧС *[2, 5, 26]*. По данным A. Stocka, J. Kuc с соавт. (2011) психоэмоциональные факторы приводят к гипертонусу жевательных мышц, в частности самых сильных мышц жевательной системы – височной и собственно жевательной. Данные литературы показывают, что у пациентов с жалобами на боли в жевательных мышцах депрессия выявляется чаще *[43]*. A. Da Silva Andrade с соавт. (2013), определяя уровень кортизола в слюне, отводили главную роль в развитии миофасциального болевого синдрома лица хроническому стрессу. Авторы отмечают, что у пациентов с синдромом наблюдается более выраженная депрессия, соматизация и восприимчивость к стрессу *[46]*.

Результаты ряда исследований, проведенных с использованием разных шкал оценки психологического статуса пациента, продемонстрировали высокую частоту наличия стрессорных событий непосредственно перед развитием клинических проявлений дисфункции ВНЧС. Неспособность человека противостоять психологическому стрессу снижает толерантность к боли.

Боль – ощущение со сложным нейрофизиологическим механизмом, в котором невозможно выделить отдельные психологические и физические компоненты *[10]*. Она выполняет функцию сигнала, предупреждающего о повреждении организма и является следствием комплекса множества физиологических процессов, охватывающих все органы и системы, субъективно проявляющихся в виде психоэмоциональных страданий *[32]*. В зависимости от индивидуальных и культурологических особенностей личности, наличия пережитого дистресса, гендерных различий и возраста одни и те же болевые стимулы у разных людей различаются по характеру, силе и выраженности проявлений *[1, 10]*.

Как правило, боль сопровождается отрицательными эмоциональными переживаниями, ведет к появлению тревоги и напряжения *[17, 48]*. Как только боль приобретает хронический характер, психологические особенности личности играют ключевую роль в поддержании болевого поведения и страданий *[19]*. Примерно у 30–40% пациентов с хроническим болевым синдромом диагностируют депрессию, тревогу, ипохондрические проявления – частые спутники хронической боли *[16, 35]*. Кроме того, при наличии депрессии боль интенсивнее. Соответственно, длительный болевой приступ, вызывая повышенные отрицательные эмоциональные переживания, способствует усилению депрессивных расстройств. В то же время существует теория, согласно которой депрессии, дистресс, психологические конфликты первичны, то есть присутствуют исходно, до появления жалоб и, возможно, предрасполагают к их возникновению. Формируется своеобразный порочный круг между болью и депрессией, при котором одно состояние дополняет и усугубляет другое *[19]*. Существенное воздействие на возникновение болевых ощущений оказывает эмоция тревоги: болевые ощущения выражены в большей степени у пациентов с высокими показателями по шкале личностной тревожности. Тревога поддерживает и усиливает хроническую боль посредством прямых физиологических механизмов.

Влияние возраста пациентов на восприятие и преодоление боли до настоящего времени остается недостаточно изученным. Интенсивность болевого восприятия с возрастом снижается. Исследования величины порогов болевого восприятия у пожилых людей дают противоречивые результаты. По данным одних авторов, болевые пороги у них повышаются, по данным других – понижаются или остаются неизменными.

Существуют гендерные отличия восприятия и проявления боли, которые обусловлены:

- половыми различиями гормонального статуса пациентов;
- культуральными традициями и психологическими особенностями проявления негативных эмоций, сопутствующих болевому синдрому, принятыми в социальной среде;
- способами описания своих болевых ощущений мужчинами и женщинами. *[18, 53, 60]*.

По мнению ряда авторов, мужчины более ярко выражают эмоциональное отношение при болях «средней» и «сильной» интенсивности, тогда как женщины демонстрируют сдержанное переживание этих ощущений, хотя в 2 раза чаще испытывают сильную боль. Существуют различные варианты переживания в преодолении болевых ощущений: женщины концентрируются на эмоциональных аспектах восприятия боли, а мужчины уделяют большее внимание физическим ощущениям, которые они испытывают. Существует мнение, что особенности восприятия боли у мужчин и женщин обусловлены гормональными различиями. Под воздействием половых гормонов один и тот же раздражитель может приводить к разным эффектам. Основные половые гормоны – эстроген, прогестерон и тестостерон – функционально активны у обеих полов, однако есть значительные различия у мужчин и женщин по их абсолютным концентрациям и временным колебаниям *[18]*. Низкая концентрация уровня тестостерона и эстрогена в крови коррелирует с более высоким риском возникновения дисфункции ВНЧС,

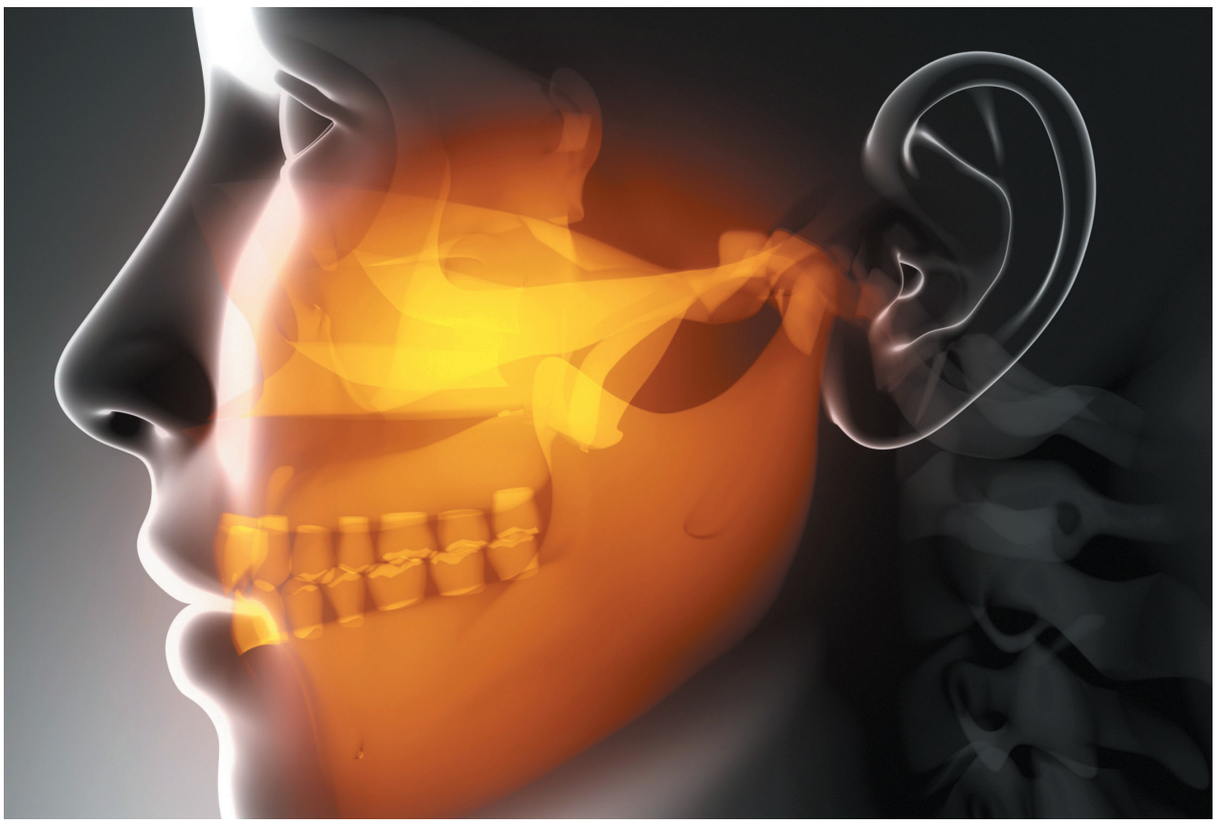

сопровождающейся хронической болью. J.H. Campbell с соавт. описывают присутствие рецепторов эстрогенов в тканях ВНЧС человека и обосновывают половые различия этих рецепторов, существующих в жевательном аппарате.

Результаты психологических исследований показали, что у пациентов с дисфункцией ВНЧС выявлены схожие психологические профили и психологическая дисфункция, как и при других хронических мышечно-скелетных болевых расстройствах.

В настоящее время возможности диагностики патологии височно-нижнечелюстного сустава значительно возросли благодаря использованию современных инструментально-технических методов *[4]*. Более того, каждый тип внутрисуставных нарушений поддается классификации и может быть идентифицирован. Прогресс в методах визуализации практически исключает неправильную диагностику структурных нарушений в ВНЧС. По данным P. Dawson (2016) диагностические протоколы должны быть направлены на выявление источника боли, что позволит исключить психосоциальный стресс как основную причину заболевания.

Для исследования ВНЧС применяют такой метод исследования, как компьютерная томография (КТ), с помощью которой можно получить изображение исследуемой области в трех плоскостях, хорошую визуализацию костных структур, провести планиметрические исследования, а также регистрацию угловых параметров *[37]*. Однако КТ не позволяет достоверно визуализировать мягкотканые элементы сустава.

Ведущий метод дополнительного исследования при внутренних нарушениях ВНЧС – магнитно-резонансная томография (МРТ), поскольку именно она позволяет визуализировать анатомию и структуру мягких тканей сустава (диска, капсулы, связки), а также оценить положение и подвижность внутрисуставного диска. Современные сверхпроводящие магнитно-резонансные томографы дают возможность получать изображения с высоким пространственным разрешением *[7, 20, 38]*.

Широко используются функциональные методы диагностики для оценки дисфункциональных расстройств зубочелюстной системы и для раннего выявления патологии органов и тканей челюстно-лицевой области. Повышенная психоэмоциональная нагрузка и парафункциональная активность в челюстно-лицевой области могут привести к развитию функциональных нарушений *[55]*. Электромиография – наиболее объективный и достоверный метод визуализации функции и работоспособности мышц, который осуществляется путем определения их электрических потенциалов *[67]*. Выводы значительного количества научных работ говорят о том, что у пациентов с дисфункцией ВНЧС диагностируется повышенная мышечная активность. C. Bodéré с соавт. (2005) зафиксировали, что ЭМГ-потенциалы височных и жевательных мышц в положении покоя были намного выше у пациентов с миофасциальной или нейропатической болью по сравнению с лицами контрольной группы *[42]*. Однако в исследованиях D. Manfredini с соавт. (2011) значимых различий в электрических потенциалах жевательных мышц в состоянии покоя между пациентами с дисфункцией ВНЧС и контрольной группой не определялось *[58]*. Авторы изучали взаимосвязь между активностью жевательных мышц и тревожностью. Они установили, что тревога и депрессия положительно связаны с нефункциональной ночной жевательной активностью, изученной с помощью электромиографии *[58]*.

photogenica.ru

Согласно выводам C.B. Borini с соавт. (2010) тревога может оказывать влияние на показания электромиографии жевательных и височных мышц у здоровых людей *[44]*. Более того, M. Bakke с соавт. (2004) утверждают, что височная мышца более «восприимчива» к эмоциональному стрессу, чем собственно жевательная *[39]*. Некоторые авторы использовали электромиографию, чтобы найти взаимосвязь между мышечной активностью и депрессией. Так, N. Ivkovic с соавт. (2008) доказали, что среди пациентов, принимающих антидепрессанты, внутренние нарушения ВНЧС и хронические мышечные боли встречаются реже *[54]*. W. Yachida с соавт. (2012) обнаружили положительную взаимосвязь между гипертонусом мышц лица и депрессией *[68]*.

Всем пациентам с синдромом болевой дисфункции ВНЧС целесообразно проводить комплексное психологическое тестирование для оценки психоэмоционального статуса и выявления стрессогенных факторов. Многие авторы пытались установить взаимосвязь между дисфункцией ВНЧС и психическими нарушениями, в частности с тревожными и депрессивными расстройствами. Эмоциональные расстройства возможно диагностировать на основании характерной симптоматики во время клинического осмотра. Депрессия может быть выявлена при возникновении таких жалоб, как плохое настроение, чувство безразличия, нарушение сна, снижение работоспособности или стойкое равнодушие к окружающему миру. Дополнительно могут наблюдаться снижение или увеличение массы тела, навязчивые мысли о суициде, заторможенность движений. Вышеуказанные симптомы, длящиеся более двух недель, можно рассматривать как проявление депрессии.

Некоторые авторы отмечают, что пациенты с дисфункцией ВНЧС и с другими хроническими болевыми состояниями имеют схожий психосоциальный статус. Применение Миннесотской мультифазной анкеты личности и многоразмерного опросника боли подтверждают данное предположение.

Ю.В. Коцюбинская (2012) в своих исследованиях продемонстрировала, что в группе пациентов с синдромом болевой дисфункции ВНЧС данные по «Госпитальной шкале тревоги и депрессии» не показали клинических значимых показателей, тогда как уровень тревоги в данной группе достигал субклинического значения *[25]*. В исследовании И.А. Ашноковой (2015) только у трех из 266 пациентов выявлен депрессивный синдром умеренной степени выраженности *[6]*.

По результатам проведенного исследования А.Н. Карелиной (2016), в группе пациентов с синдромом болевой дисфункции ВНЧС выявлены признаки депрессии легкой степени (14 баллов по шкале Бека), тогда как в контрольной группе признаков депрессии не отмечено. Кроме того, диагностированы выраженные акцентуации по шкалам циклотимности (резкое беспричинное колебание проявления характера, работоспособности и настроения) и дистимности (постоянное пониженное настроение, заторможенность психических и моторных актов), умеренная активация симпатического отдела вегетативной нервной системы, проявляющаяся в резких беспричинных колебаниях настроения, заторможенности психических и моторных актов *[24]*.

Лечение пациентов с патологией височно-нижнечелюстного сустава требует междисциплинарного подхода с привлечением врачей разных специальностей.

На первом этапе необходимо снять избыточную нагрузку с суставов и перераспределить мышечную нагрузку. Для решения этой задачи эффективно использование окклюзионно-стабилизирующего аппарата (ОСА), который позволяет зафиксировать правильную позицию нижней челюсти и, следовательно, служит основанием для последующей коррекции окклюзии посредством ортодонтического и/или ортопедического лечения.

Учитывая превалирующую роль хронического эмоционального стресса в развитии патологии ВНЧС, ряд авторов считают необходимым использование психотерапевтических и психофармакологических методов коррекции в комплексном лечении пациентов. Выбор препарата в зависимости от клинического течения и превалирующих симптомов депрессии, доза и режим приема осуществляются психотерапевтом после консультации с пациентом *[11, 21, 31]*.

По данным отечественных и зарубежных авторов, когнитивно-поведенческая терапия – перспективное направление в лечении синдрома болевой дисфункции ВНЧС, которая призвана уменьшить психологический дискомфорт, снизить затраты на лечение, а также реализовать концепцию малоинвазивной терапии. Основная цель такого лечения – изменение мышления, убеждений и поведения пациентов, устранение болезненных эмоций, неадекватного поведения, депрессий, тревожных расстройств *[23, 34]*. В исследованиях L.C. Mishra с соавт. (2000) и M.A. Gardea с соавт. (2001) сообщалось, что в группе пациентов с патологией ВНЧС, которые получали когнитивно-поведенческую терапию, отмечался более низкий уровень интенсивности боли, чем в контрольной группе *[49, 62]*. По результатам исследования M.D. Litt с соавт. (2010) стандартные методы лечения могут быть успешны для большинства пациентов с синдромом болевой дисфункции ВНЧС *[56]*. Однако добавление к лечению когнитивно-поведенческой терапии более эффективно для пациентов, имеющих низкий уровень соматизации (негативные эмоции, приводящие к возникновению дискомфортных телесных ощущений) и высокую готовность и самоэффективность.

Выводы

Анализ многих научных трудов стоматологов, неврологов, мануальных терапевтов, психотерапевтов, остеопатов, клинических психологов и отоларингологов позволяет говорить о риске развития дисфункции ВНЧС как психосоматической патологии, о необходимости комплексного междисциплинарного подхода к профилактике и лечению данного функционального нарушения зубочелюстной системы. Многие авторы отмечают, что стандартные методы лечения патологии ВНЧС без терапии эмоциональных нарушений часто бывают малоэффективны и/или безрезультатны, поэтому требуется комплексное лечение пациентов с применением современных психотерапевтических и психофармакологических методов коррекции.

Координаты для связи с авторами:
kafedra.gxs@msmsu.ru *– Шулаков Вадим Валентинович, Петриченко Анастасия Андреевна, Кузнецов Алексей Николаевич*

СПИСОК ЛИТЕРАТУРЫ НАХОДИТСЯ В РЕДАКЦИИ.

КАФЕДРА Cathedra
СТОМАТОЛОГИЧЕСКОЕ ОБРАЗОВАНИЕ

ПОДПИСКА на 2023 год

Журнал издается 4 раза в год

ПОДПИСКА НА ЖУРНАЛ CATHEDRA:

- оплатите квитанцию на почте или со своего личного счета, любым банковским переводом или на сайте **www.cathedra-mag.ru**
- копии оплаченной квитанции и заполненного купона пришлите в редакцию по адресам: **podpiska.cathedra@gmail.com** и **reklama.cathedra@gmail.com** или по почте;
- бесплатная доставка российским подписчикам простой почтовой бандеролью, доставка для подписчиков из ближнего зарубежья – наложенным платежом.

ОФОРМИТЬ ПОДПИСКУ МОЖНО ПО КАТАЛОГУ «ПРЕССА РОССИИ», ПОДПИСНОЙ ИНДЕКС **11169.**

Стоимость одного печатного номера: 1200 руб. Стоимость подписки: годовая – 4000 руб.

Стоимость одного номера в электронном виде: 600 руб.

КУПОН на подписку

Прошу оформить подписку на журнал «CATHEDRA – КАФЕДРА. Стоматологическое образование»

годовая **Доставку производить по адресу:**

ИНДЕКС	**ОБЛАСТЬ**	
ГОРОД	**УЛИЦА**	
ДОМ	**КОР.**	**КВ.**
ТЕЛ.	**E-MAIL**	
ФИО		

Дополнительную информацию можно получить по телефонам: +7 (495) 799-29-20; +7 (495) 739-74-46
или по адресу : 123308, Москва, Новохорошевский пр., д. 25.
E-mail: reklama.cathedra@gmail.com

КВИТАНЦИЯ

Извещение	Форма № ПД-4
	Наименование получателя платежа: **АНО «Редакция журнала «Кафедра. Стоматологическое образование»**
	ИНН получателя платежа: **7713572780** КПП: **771301001**
	Номер счета получателя платежа: **40703810100000003387** ОГРН: **1057749319066**
	Наименование банка: **АО «РАЙФФАЙЗЕНБАНК» г. Москва**
	БИК: **044525700** КОРСЧЕТ: **30101810200000000700** ИНН/КИО: **7713572780**
	Наименование платежа: **За подписку на журнал «Cathedra – Кафедра. Стоматологическое образование»** годовая на 20___г. ☐ на полгода 20___г.; номера ☐ и ☐ на 1 номер 20___г. ☐
	Плательщик (ФИО):
	Адрес плательщика:
	Сумма платежа _________ руб. ____ коп. Дата: «______»________________ 20___г
Кассир	С условиями приема указанной в платежном документе суммы, в т.ч. с суммой взимаемой платы за услуги банка, ознакомлен и согласен. Подпись плательщика ____________________
Извещение	Форма № ПД-4
	Наименование получателя платежа: **АНО «Редакция журнала «Кафедра. Стоматологическое образование»**
	ИНН получателя платежа: **7713572780** КПП: **771301001**
	Номер счета получателя платежа: **40703810100000003387** ОГРН: **1057749319066**
	Наименование банка: **АО «РАЙФФАЙЗЕНБАНК» г. Москва**
	БИК: **044525700** КОРСЧЕТ: **30101810200000000700** ИНН/КИО: **7713572780**
	Наименование платежа: **За подписку на журнал «Cathedra – Кафедра. Стоматологическое образование»** годовая на 20___г. ☐ на полгода 20___г.; номера ☐ и ☐ на 1 номер 20___г. ☐
	Плательщик (ФИО):
	Адрес плательщика:
	Сумма платежа _________ руб. ____ коп. Дата: «______»________________ 20___г
Кассир	С условиями приема указанной в платежном документе суммы, в т.ч. с суммой взимаемой платы за услуги банка, ознакомлен и согласен. Подпись плательщика ____________________

КАФЕДРА Cathedra СТОМАТОЛОГИЧЕСКОЕ ОБРАЗОВАНИЕ

ПОДПИСКА на 2023 год

Правила публикации **научных материалов** в журнале «Cathedra – Кафедра. Стоматологическое образование»

В журнале публикуются рецензируемые научные статьи по различным отраслям стоматологической науки, подготовленные по материалам оригинальных исследований и клинических наблюдений, а также тематические обзоры литературы. Важный аспект для публикации – вопросы стоматологического образования. К печати не принимаются статьи, представляющие частные клинические случаи, незавершенные исследования, а также несоответствующие принципам доказательной медицины, уже опубликованные или принятые к публикации.

Чтобы работа была принята к публикации, необходимо

1. Сопроводить статью официальным направлением от учреждения, в котором выполнена работа, и визой научного руководителя.
2. Представить распечатку полного текста (6–8 стр.) с иллюстрациями, а также статью в электронном виде (на CD- или DVD-дисках, носителях flash USB).
3. Указать полные имена, отчества, фамилии авторов, ученую степень, звания, название кафедры, вуза или научного заведения (на русском и английском языках), телефон и e-mail для связи).
4. В начале материала следует поместить краткое резюме (до 1/3 страницы) и ключевые слова (не мене пяти), которые, как и название статьи, должны быть переведены на английский язык.
5. Оригинальная статья строится по следующему принципу: актуальность проблемы, цель, материалы и методы, результаты и их обсуждение, выводы, список литературы.

Требования к статьям

- 6–8 страниц (TimesNewRoman, размер шрифта 14 pt, интервал 1,5).
- Список литературы не более 15 ссылок. Литература к статье приводится в виде алфавитного списка, вначале – на русском языке, затем – на иностранном. В ссылках придерживаться общих библиографических правил. В список литературы не включаются ссылки на диссертационные работы (допустимы лишь ссылки на авторефераты).
- В тексте ссылки на источники приводятся в квадратных скобках.
- Сокращение слов не допускается, кроме общепринятых сокращений химических и математических величин, терминов. В статьях должна быть использована система единиц СИ.
- За правильность приведенных в списках литературных данных ответственность несут авторы.
- Редакция оставляет за собой право на сокращение рукописей, редакторскую правку для устранения опечаток, неточностей, стилистических, грамматических и синтаксических ошибок, а также на отклонение материала после рецензирования.
- За все данные в статьях и информацию ответственность несут авторы публикаций и соответствующие медицинские или иные учреждения.
- Статьи, оформленные не в соответствии с указанными правилами, возвращаются авторам без рассмотрения.

Требования к иллюстрациям

- Рисунки, фотографии, иллюстрации к материалу принимаются отдельными от текста файлами:

а) в формате .tif (без сжатия, 300 dpi), .eps (шрифты в кривых), .jpg (показатель качества не ниже 10);

б) в виде оригиналов фотографий, качественных изображений, отпечатанных типографским способом. Иллюстрации (рисунки) должны быть пронумерованы (на распечатке – ручкой, в электронном виде – в названии файла) и подписаны (названы);

в) графики и диаграммы только в формате MSExcel с исходными данными построения.

- Предоставление иллюстративного материала должно соответствовать нормативным документам и законодательству по сохранению авторских прав.

С правилами публикации научных материалов вы также можете ознакомиться на сайте журнала **www.cathedra-mag.ru**

По вопросам размещения статей обращаться к шеф-редактору журнала Александру Валентиновичу МИТРОНИНУ.
Тел./факс: (495) 650-25-68;
e-mail: mitroninav@list.ru

Информация о получателе журнала	
(ФИО)	
(почтовый индекс и адрес получателя журнала)	
Информация о получателе журнала	
(ФИО)	
(почтовый индекс и адрес получателя журнала)	

СТОМАТОЛОГИЧЕСКИЕ ИРРИГАЦИОННЫЕ ИГЛЫ

Medical Brokers

РУ № РЗН 2013/1214 от 01.10.2020 г.

ПРЕИМУЩЕСТВА:

- стерильность
- безопасность
- эффективность
- качество

- С двумя боковыми отверстиями

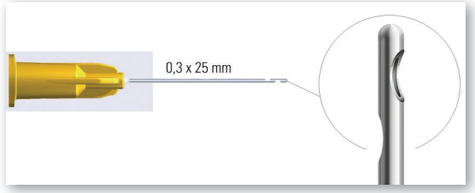

- С одним боковым отверстием

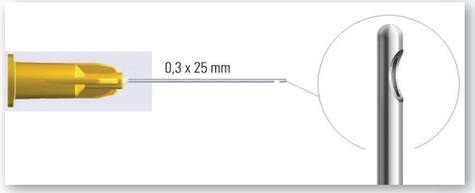

- Ирригация корневых каналов: игла с двумя боковыми отверстиями

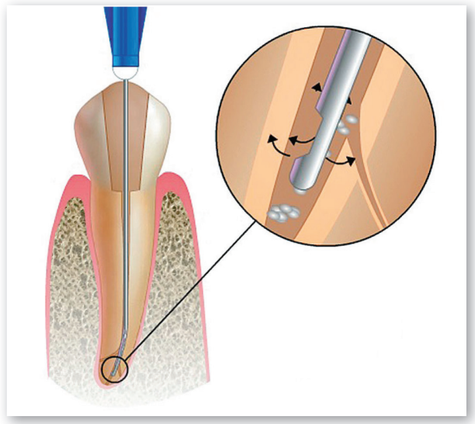

- Ирригация пародонтальных карманов: игла с одним боковым отверстием

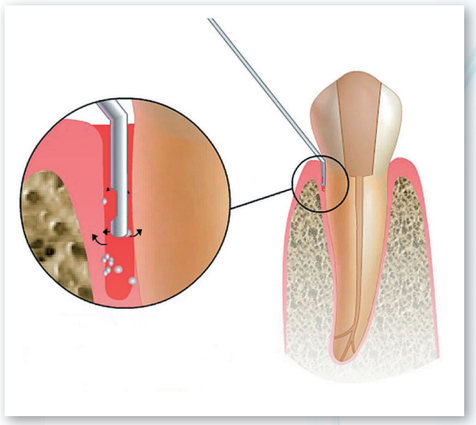

Реклама

Уполномоченный представитель: ООО «МЕДЕНТА»
123308 г. Москва, Новохорошевский проезд, 25
Тел.: +7 (499) 946-4610, 946-4609, 8 800 500-3254
www.artmedenta.ru

MEDENTA INSTRUMENTS CO

STOP COVID-19

Система Раббер Дам

Бескомпромиссная защита от перекрестной инфекции

Защитите себя и вашего пациента!

Реклама

РУ № ФСЗ 2007/00467 от 25.10.2007 г.
РУ № ФСЗ 2009/04734 от 14.07.2009 г.

Генеральный дистрибьютор в России: ООО «МЕДЕНТА»
123308, г. Москва, Новохорошевский проезд, д. 25,
Тел.: 8 800 500-32-54 (звонки из регионов РФ бесплатные),
+7 (499) 946-46-09, +7 (499) 946-46-10, e-mail: shop@medenta.ru,
сайт: www.medenta.ru